Küçük Hayvan Hekimliğinde

Tümör Atlası

Günlük klinik pratiğinde onkoloji

Adrián Romairone Duarte
Juan Carlos Cartagena Albertus

Türkçeye Çeviren:
Dr. Öğr. Üyesi M. Fatih Bozkurt

verda yayıncılık

SERVET

Küçük Hayvan Hekimliğinde

TÜMÖR ATLASI

Günlük Klinik Pratiğinde Onkoloji

2019. VERDA YAYINCILIK

Küçük Hayvan Hekimliğinde Tümör Atlası. Günlük Klinik Pratiğinde Onkoloji

Bu eser iki ayrı şekilde ciltlenerek satışa sunulmuştur:

Sert kapak ISBN: 978-605-88381-8-5

Karton kapak ISBN: 978-605-88381-9-2

Türkçe'ye Çeviren: Dr. Öğr. Üyesi M. Fatih BOZKURT

Kitabın Orjinalinin Bilgileri:
Adı: ATLAS of TUMOURS. Oncology in Daily Clinical Practice
Yazarları: Adrian Romairone Duarte, Juan Carlos Cartagena Albertus
Yayın Tarihi: 2015.
Yayınevi: Grupo Asís Biomedia, S.L.
ISBN: 978-84-16315-26-0

Yayıncı ve Genel Yayın Yönetmeni: Eyyub UĞURER | eugurer@verda.com.tr
Verda Yayıncılık - Yayıncı Sertifika No: 42154
Türkçe 1.Baskı: Eylül 2019
Baskı ve Cilt: ORKA Matbaacılık Tasarım Ltd.Şti. | www.orkamatbaa.com
İnecik Mh. Çırağan Sk. No:4 Melikgazi / KAYSERİ. Tel: 0352 32217 00
Matbaa Sertifika No: 26127

Bu kitap Grupo Asís Biomedia, S.L. ile Verda Yayıncılık ve Danışmanlık Hizmetleri arasında yapılan 6 Kasım 2017 tarihli telif hakları anlaşması gereğince Türkçe olarak yayınlanmıştır ve Türkçe yayın hakları Verda Yayıncılık ve Danışmanlık Hizmetleri'ne aittir.

Tüm hakları saklıdır. 5846 ve 2936 sayılı Fikir ve Sanat Eserleri yasaları gereği kitabın herhangi bir bölümü, resmi veya yazısı, yayıncılarının yazılı izni alınmadan tekrarlanamaz, basılamaz, kopyası çıkarılamaz, fotokopi alınamaz ve kopya anlamı taşıyabilecek elektronik ve mekanik hiçbir işlem yapılamaz.

Uyarı:

Veteriner bilimleri, farmakoloji ve diğer bilimler gibi sürekli olarak gelişim göstermektedir. Kaçınılmaz olarak; hastaya verilecek ilacın/ilaçların belirlenmesinin, dozajının, uygulama yönteminin, tedavi süresinin ve münferit hastaya olası herhangi bir kontraendikasyonun değerlendirilmesinin sorumluluğu ilgili Veteriner Hekim'e aittir. Yayıncılar, yazarlar ve çevirmen bu kitapta yer alan bilgilerin doğru veya yanlış uygulanmasından kaynaklanan insanlara, hayvanlara veya mülklere verilecek herhangi bir zarar veya zararları karşılayamaz.

YAYINEVİ:
VERDA YAYINCILIK ve DANIŞMANLIK HİZMETLERİ

G.Nesibe Mh. İstasyon Cd. Öztürk İşmrk, No:15/301,
38010, Kocasinan, KAYSERİ

Gsm & WhatsApp: 0535 333 00 00

e-posta: info@verda.com.tr

Online alışveriş: www.verda.com.tr

Klinik onkolojinin genel yönleri ... 1

1 Tanı yaklaşımının temel ilkeleri ... 3

Paraneoplastik sendromlar ... 4
Kanser şüphelendiren klinik bulgular ... 5
- Abdominal genişleme ... 5
- Alopesi ... 6
- Tırnak bakımı ... 6
- Kutaneöz kalsinozis (calsinosis cutis) ... 7
- Fekal değişiklikler ... 7
- Kusma ... 8
- Östrojen salgılayan tümörler ... 9
- Hematüri ... 10
- Horner sendromu ... 11
- Sarılık ... 12
- Ekstremite şişmesi ... 12

2 Örnek alma ve laboratuvara gönderme ... 15

Örnek alma ... 16
- Biyopsi ve punksiyonlar ... 17
- Biyopsi cihazları ... 22
- Endoskopik biyopsi ... 25

Numunenin tesbiti, saklanması ve gönderilmesi ... 27

3 Cerrahi onkoloji ilkeleri ... 31

Güvenli cerrahi sınır oluşturma ... 32
Tümörün cerrahi manipülasyonu ... 36
- Ön planlama ... 36
- Doğru kullanım ... 36
- Antibiyotik kullanımı ... 38
- Kalorik ve elektrolit gereksinimleri tahmin etme ... 38

Sisteme göre kanser türleri 45

4

Erkek ve dişilerde üreme sisteminin tümörleri 47

Dişi üreme sistemi: meme tümörleri 48
Giriş 48
Histolojik sınıflandırma 50
Prognostik faktörler 50
Tedavi 55
Cerrahi uygulama 55
Adjuvant tedavisi 57
Erkek üreme sistemi: testis tümörleri 58
Giriş 58
Tümör özellikleri 61
Makroskobik görünüm 61
Metastaz 62
Irk yatkınlıkları 63
Risk faktörleri 63
Tanı 66
Klinik muayene ve anamnez 66
Prepisyum sitolojisi 67
Tedavi 68
Prognoz 68
Erkek üreme sistemi: prostat tümörleri 70
Giriş 70
Klinik bulgular 70
Prostatik mineralizasyon 71
Tanı 71
Tedavi 73

5

Deri tümörleri 77

Giriş 78
Etiyoloji 78
Sınıflandırma 78

Klinikte tanı yaklaşımı ... 79
Sitolojinin önemi ... 79
Genel deri tümörleri ... 80
Papillomlar ... 80
Skuamöz hücreli kanser ... 82
Sebaseöz bez tümörleri ... 84
Perianal bez adenomu ... 84
Lipomlar ... 85
Schwannoma ... 86
Melanoma / melanosarkoma ... 86
Histiyositom ... 87
Epitheliotropik lenfoma ... 89
Mast hücre tümörü ... 90
Trikoepitelioma ... 92
Fibrosarkoma ... 92

6 **Sindirim sisteminin tümörleri** ... 95

Oral tümörler ... 96
Genel bakış ... 96
Tanısal yaklaşım ... 96
Prognoz ... 97
Semptomatik bakım ... 97
Köpeklerin oral tümörleri ... 97
Oral melanoma ... 97
Skuamöz hücreli karsinoma (SCC) ... 98
Fibrosarkoma ... 99
Odontojenik tümörler ... 99
Oral papillomavirüs ... 102
Diğer oral tümörler ... 102
Kedilerin oral tümörleri ... 103
Gastrik tümörler ... 104
Genel bakış ... 104
Köpek gastrik adenokarsinomu ... 104
Köpek mide leyomiyomu ve leyomiyosarkomu ... 105
Sindirim sistemi lenfoması ... 105
Köpek mide plazmasitomu ... 107

Bağırsak tümörleri ... 107
Genel bakış ... 107
Rektoanal polip veya rektumda papiller adenom ... 107
Bağırsak adenomları ve adenokarsinomları ... 107
Bağırsak karsinoid tümörleri ... 107
Alimenter lenfoma ... 108

7 **Göz ve orbita tümörleri** ... 111

Giriş ... 112
Göz kapağının tümörleri ... 112
Köpeklerde göz kapağının tümörleri ... 112
Kedilerdeki göz kapağının tümörleri ... 115
Diğer tümörler ... 116
Göz içi tümörler ... 117
Orbita tümörleri ... 120
Mezenşimal tümörler ... 121
Sekonder intraoküler tümörler ... 121
Tanıya yönelik araştırma ... 123
Tedavi ... 123

8 **Ekstremitelerin tümörleri. Osteosarkoma** ... 125

Giriş ... 126
Etiyoloji ... 131
Fiziksel faktörler ... 131
Genetik faktörler ... 131
Klinik belirtiler ... 131
Ekstremitlerde ... 131
İskelet üzerinde ... 133
Sistemik bozukluğun genel klinik bulguları ... 133
Tanı ... 133
Diagnostik radyoloji ... 133
Sitolojik ve histopatolojik tanı ... 134

9 Yaban hayvanları ve egzotik hayvanlardaki tümörler ... 139

Giriş ... 140
Sık rastlanan tümörler ... 141
Bir muhabbet kuşunda böbrek adenokarsinoması ... 141
Bir gelincikte osteosarkoma ... 142
Tüy kistleri ... 143
Melanositik tümör ve skuamöz hücreli karsinom ... 144
Bir tavşanda uterus tümörü ... 146
Bir sincapta ovaryum tümörü ... 146
Bir çakırkuşunda mast hücre tümörü ... 148
Bir tavşancılda timoma ... 148
Safra kanalı karsinomu ... 149
Kutanöz ksantomlar ... 149
Rus hamsterinin kulak kanalındaki papilloma ... 151

10 Pratik kemoterapi ... 157

Giriş ... 158
Tedaviler ... 159
Adjuvant kemoterapi ... 160
Metronomik kemoterapi ... 161
Küçük molekül inhibitörleri (SMI) ... 163
Kemoterapinin yan etkileri ... 164
Nöropeni ve sepsis ... 165
Gastrointestinal bozukluklar ... 165

Ekler ... 167

Ek 1.
Veteriner onkolojide en çok kullanılan ilaçlar ... 168

Ek 2.
Vücut ağırlığını yüzey alanına dönüştürme tablosu ... 172

Kaynaklar ... 173

Diagnostik yaklaşımın temel ilkeleri

Onkolojide erken teşhisin dayandığı iki sütundan biri standart tedavilere dirençli klinik bulgulardır ve bu bulgular bizi olası teşhisi tekrar değerlendirmeye yönlendirir. Diğeri ise çoğunlukla bir tümörün mevcut varlığından önce farkedilen paraneoplastik bulgulardır

Paraneoplastik sendromlar

Paraneoplastik sendromlar, bir organizmada bir tümör varlığından kaynaklanan ve kanserden şüphelenmeye sebep olan bir grup klinik belirtidir.

Bu sendromların bilgisi, sıklığı ve her şeyden önce tanımalarını ve erken tanı koymalarını sağlayan klinik göstergeler ve belirteçler (antijenler ve antikorlar) bu nedenle çok önemlidir.

Paraneoplastik sendromların birçoğunun altında karmaşık otoimmün mekanizmalar yatar; Bunlara, tümör tarafından üretilen antijenler ve antikorlar ve organizmanın varlığına tepkisi ve hipertermiye neden olan hormon, kalsiyum ve endojen pirojenler üretimindeki artış gibi daha basit mekanizmalar aracılık eder.

Pek çok çalışma, bu tümör türlerinin gelecekteki kontrolü ve tedavisinde anahtar rol oynayabilecek bu antikorların etkisini daha iyi anlamayı amaçlamıştır.

Kemik iliğindeki progenitor hücre üretimini teşvik eden uyaranlardaki azalmalar, anemi, trombositoz, trombositopeni ve bunlar gibi diğer bozukluklara neden olur. Bu durumlar kanser varlığını işaret eden hematolojik belirtilerle sonuçlanır.

Paraneoplastik sendromlar patognomonik olmamasına rağmen neoplazi ile tutarlı klinik bulgulara dayanan herhangi bir çalışma hipotezi ayırıcı tanıya dahil edilmelidir. Örnek olarak tümör büyümesine yatkın olan anatomik alanlarda (meme bezleri, mukokütanöz geçiş, testisler, vb.) veya belirli risk gruplarında (yaş, ırk veya türe dayalı olarak) şekillenmiş değişiklikler paraneoplastik bulgulara eklenmelidir.

Alopesi

Vücut yüzeyinin önemli bir bölümünü etkileyen alopesi, adrenal bez tümörlerinin tipik bir klinik belirtisidir.

Alopesinin altta yatan sebebinin saptanması ve bu duruma neden olabilen yaygın patolojilerin ortadan kaldırılması gerekmektedir (Şekil 4 ve 5).

Tırnak bozuklukları

Bunlar anormal büyüme ve tırnağın tamamen kollabe olması gibi deforme tırnak gelişimleridir. Travma anamnezi yoksa bu tür değişiklikler, ağrı, koku ve yangı ile birleştirilirse skuamoz hücreli kanser veya melanom gibi digital tümörlerin belirtileri olabilir. (Şekil 6 ve 7).

4

5

Şekiller 4 ve 5. Alopesi.

Şekil 6. Tırnak kaybı.

Şekil 7. Tırnak düşmesi.

Örnek alma ve laboratuvara gönderme

Örnek alma

Doğru teşhis, doğru prognoz ve uygun tedavi, örneklerin doğru toplanmasına bağlıdır.

Örnek alma, bir tümörün tanımlanmasını olanak veren veya en azından, varlığını onaylayan veya varlığını ortadan kaldıran kritik bir süreci başlatmamızı sağlar (Şekil 1).

Bir noddan elde edilen punch biyopsi, bir tümörün imprint sitolojisi, atipik özellikler gösteren bir doku, hayatı tehdit eden hastalıkların erken teşhisini sağlayabilir, bunların kötü etkilerini hafifletebilir veya tamamen ortadan kaldırabilir.

Şekil 1. İnce iğne aspirasyonu (FNA) ile örnek alma.

UZMANLAR İÇİN NOT

İnce iğne aspirasyonu (FNA) ile elde edilen numunelerde sonuç; baskın hücre tipinin tabiatına bağlıdır; Bir veya az sayıdaki hücre/hücrelerde görülen değişikliklere göre sonuca gidilemez.

Klinik şüphelenme, sitoloji ve daha sonraki histopatoloji ile elde edilen bilimsel verilere dayanmalıdır. Bu, veteriner onkolojide mükemmeliyet için en önemli başlangıç noktasıdır.

Onkolojik tanı alanının büyüleyici tarafı şöyle özetlenebilir: bir tümör şüphesi ile; klinik delile dayanan yapısal değişikliklerin sitolojik veya histopatolojik değerlendirme ile doğrulanmış bir tümden gelen işlemi başlatmasıdır.

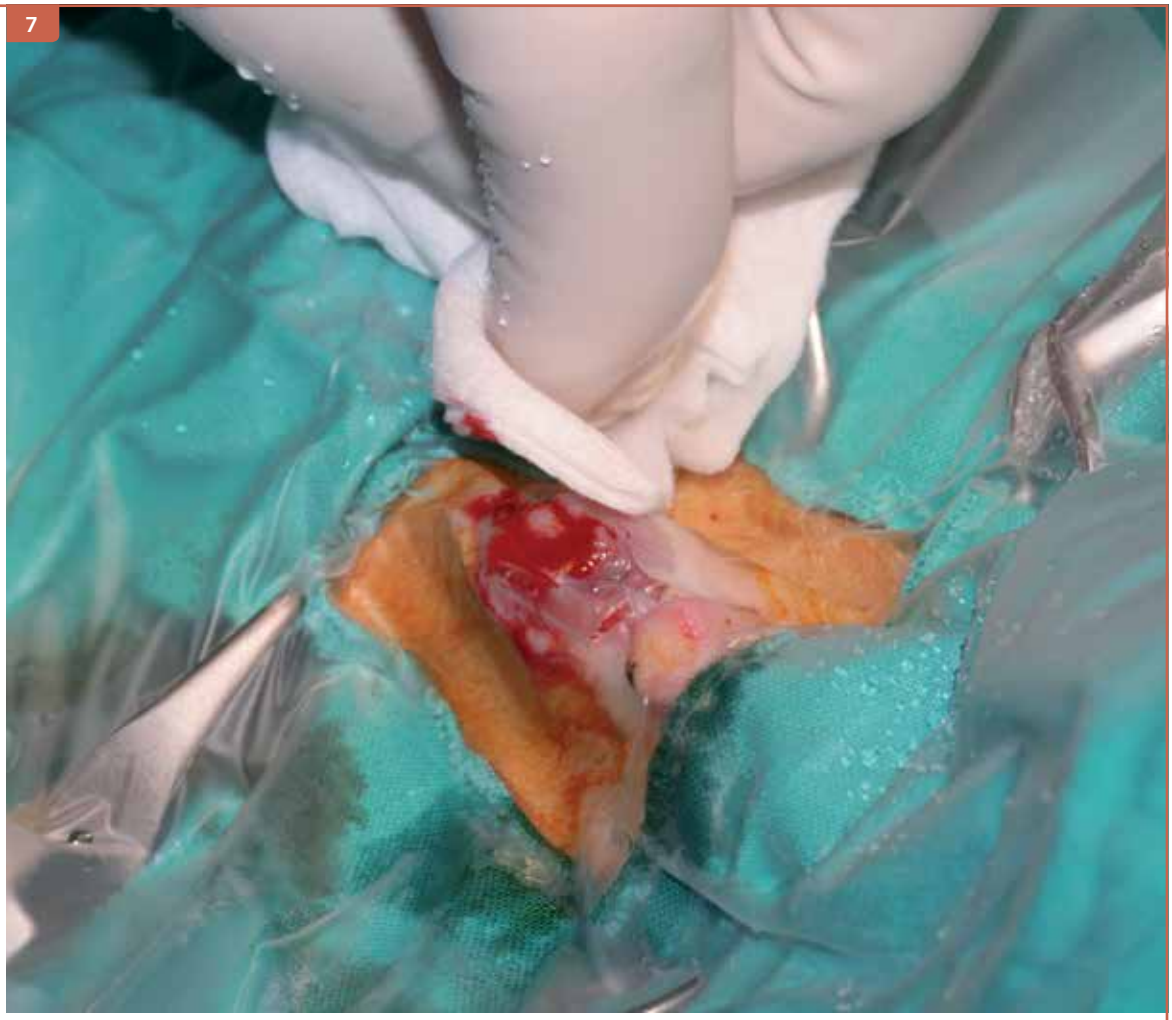

Şekiller 3-7. Eksizyonel biyopsi örneği. Bir dişi Afgan tazısından meme tümörü örnekleri toplanması.
Radikal bir mastektomi gerçekleştirmeden önce örnekler laboratuvara göndermek üzere alınır. Bölge, tümör manipulasyonu sırasında tümör hücrelerinin etrafa dağılmasını önlemek için bezler ve plastik yapışkanlar ile izole edilir. Lumpektomi yapıldıktan sonra, alan bolca tuzlu su ile yıkanır ve bezler çıkarılır.

UZMANLAR İÇİN NOT

Radikal cerrahi operasyonu gerçekleştirmeden ve tüm kitlelerin histolojik analizini yapmadan önce bir lumpektomi gerçekleştirmenin faydası üzerine düşünülmelidir. Daha agresif cerrahi bir yaklaşım seçimi, hasta sahibinin tercihlerine göre yapılabilir.

Aslında bu durum biraz da tartışmalıdır; şöyleki; Birden fazla memede gelişen tümörler hayvanın doğasında farklılık gösterdiğinden, lumpenektominin sonuçları temsili olmayabilir. Yani temsili olarak alınan meme lobunda çıkan sonuç ile diğer memelerdeki değişiklikler farklılık arz edebilir. Sınırlandırılmış nodüllerin çıkarılmasından sonra bir tümör varlığı laboratuvar tarafından teyit ediliyorsa, bunun sonucunda etkilenen meme zincirinin mümkün olduğunca tamamının çıkarılması gereklidir. Bununla birlikte, bir tümörün varlığı söz konusu değil ise, egzotik hayvanın veya damızlık hayvanın değerini azaltabilecek gereksiz bir müdahaleyi (radikal cerrahi) önler.

Genel bir kural olarak tümör yayılımını önleyen fasyalar, bağlar ve tendonlar gibi anatomik yapılar izin verdiğince yan ve derin taban sınırları olabildiğince geniş olmalıdır.

Cerrahi güvenli marjinler gözetilerek tümörleri çıkarmak tüm tümörlerde önem taşırken, mast hücre tümöründe oldukça önemlidir (Şekil 1-16).

Çıkarılan tümör, cerrahi bir numune olarak görev yapar, kitle patolojik inceleme için laboratuvara gönderilmedilir.

Tümöre geleneksel cerrahi yolla ulaşılamazsa, örnekler dışardan iğne asprisyonu ile elde edilebilir. Bu amaçla aspirasyon, şüpheli kitle subkutan veya bulunduğu boşluğun duvarlarına yakın olduğunda doğrudan yapılabilir. Şüphe edilen tümör daha derinlere yerleşmiş olduğunda veya aspirasyonu gerçekleştirirken yaşamsal yapılarla temas riski olduğunda, bu işlem ultrason eşliğinde yapılabilir.

3

4

5

6

Şekil 1. Bir meme zincirinin tamamını ve bir kısmını içeren çok sayıda meme tümörü.

Şekil 2. Meme bezinin tutulumu ile 4. meme bezinin ülsere tümörü.
Şekil 3. Önceki görüntüden tümörün boyutunu gösteren ayrıntılı görünüm..

Table 1. Yaşa bağlı kısırlaştırmanın tümör koruma etkisi.

	İlk kızgınlıktan önce	1. ile 2. kızgınlık arasında	2. kızgınlıktan sonra
Tümör gelişme riski	% 0.5	% 8	% 26
Koruma yüzdesi	% 95.5	% 92	% 74

Meme tümörlerinin erken teşhisi klinikte yapılmalıdır. Özellikle fertil olan dişilerin sahiplerine, kızgınlıktan sonra evcil hayvanlarını nasıl inceleyecekleri gösterilmelidir. Klinisyenler olarak, evcil hayvanın kliniğe gelme sebebine bakılmaksızın, her hayvanın meme lobları palpe edilerek muayene edilmelidir. Bu basit, hızlı ve agresif olmayan bir klinik prosedürdür.

Erken tanı prognozu iyileştirir, hayvanın ömrünü uzatır ve çoğu durumda tümörün tamamen sağaltılmasını sağlar.

Şekil 14. Geniş metastazı gösteren lateral göğüs radyografisi.

Şekil 15. Metastazı gösteren lateral göğüs röntgen görüntüsü.

Şekil 16. Meme tümörlerinin metastazını gösteren ventrodorsal göğüs radyografisi.

Şekil 17. Metastazın ventrodorsal röntgen görüntüsü.

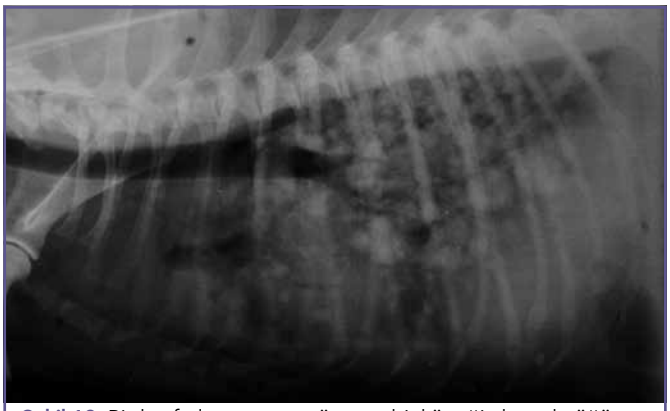

Şekil 18. Birden fazla metastaz gösteren bir köpeğin lateral göğüs röntgen filmi.

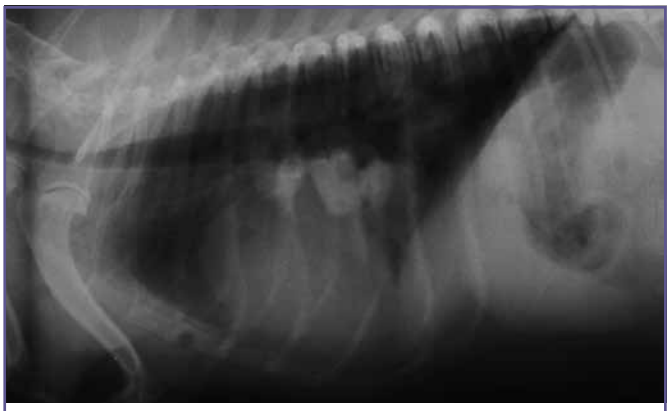

Şekil 19. Metastazı gösteren lateral göğüs radyografisi.

SENTİNEL LENF NODU

Lenf nodlarının koruyucu amaçlı çıkarılması ilginç ve tartışmalı bir konudur. Bir taraftan, bir düğümün boyutundan veya sitolojik verilerinden elde edilen bir şüphe varsa lenf nodu çıkarılmalıdır. Diğer taraftan neoplazi bulgusu yoksa, sentinel lenf nodunun tümörün yayılmasına engel olma olasılığından dolayı lenf nodu yerinde bırakılmalıdır. Büyümüş lenf nodları neoplastik süreçlerden etkilenip etkilenmediğini görmek için sitolojik analiz yapmak önemlidir.

Adjuvant tedavileri

Farklı tedavi yaklaşımları mevcuttur:

- **Kemoterapi:** hastanın sağlığına en az olumsuz etkisi olan ilaçları kullanarak yapılan kemoterapi, meme tümörleri ve metastazı olan hastalarda yaşam beklentisini artırabilir. Çok çeşitli kemoterapi kombinasyonları ve protokolleri vardır. Bu protokollerden biri oral ve intravenöz ilaçların birleşimi ile yapılan: siklofosfamid (100 mg/m^2) ve 5-fluorourasil (150 mg/m^2) kombinasyonudur.
- **Antioestrojenler:** tamoksifen insan hekimliğinde yaygın olarak kullanılmaktadır ancak östrojene bağlı yan etkiler nedeniyle veteriner hekimlikte herhangi bir uygulama sahası bulamamıştır.
- **COX-2 önleyicileri**: örneğin piroksikam ve firokoksib gibi ilaçlar kullanılabilir. Bu ilaçların kullanımı, meme tümörlerinde artmış COX-2 ekspresyonuna dayanır.
- **Diğerleri:** Birkaç çalışma, desmopressinin antimetastatik bir faktör olarak önemli vaatleri olan bir ilaç olduğunu ileri sürmektedir.

UZMANLAR İÇİN NOT

Nonsteroid anti-COX-2 anti-inflamatuar bileşikler yangısal karsinomanın (inflammatory carcinoma) tedavisinde yararlıdır (Şekil 30-32); Cerrahi girişimler bu tip meme tümörleri için uygun bir seçenek değildir ve farmakoterapi tek alternatif palyatif tedavi yöntemidir.

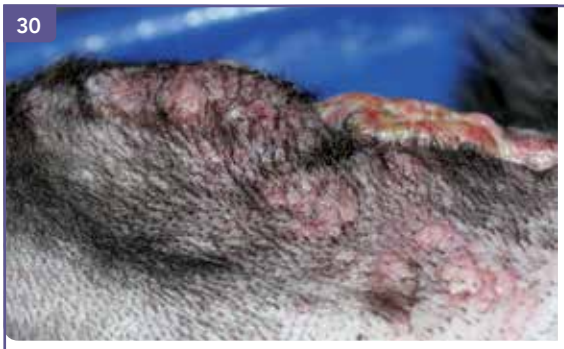

Şekiller 30 ve 31. Dişi bir köpekte yangısal meme karsinoması (Inflammatory carcinoma)
Şekil 32. Yangısal meme karsinomasının detaylı görüntüsü.

HİPERÖSTROJENİZM İLE İLİŞKİLİ PARANEOPLASTİK SENDROM

Birçok kötü huylu tümörün gelişiminden önce gelen paraneoplastik sendromlarının hakkında bilgi sahibi olmak, bu tür hastalıkların erken teşhisi için gereklidir.

Hiperöstrojenizmin erkek köpeklerdeki sonuçları, erken klinik teşhis için çok açık bulgular ortaya çıkarır. Hiperöstrojenizm ilişkili olarak ortaya çıkan bulgular, karmaşık tamamlayıcı yöntemlerden ziyade basit algoritmalar kullanarak potansiyel olarak yıkıcı patolojilerin teşhisini kolaylaştırabilen, erken klinik bulguların oldukça açık örnekleridir.

Bazı yazarlar nonrejeneratif anemiyi nadir görülen bir komplikasyon olarak değerlendirse de sürekli artan östrojen sekresyonu, bazı köpek vakalarında terminal olabilen miyelotoksisiteye (trombositopeni, anemi) neden olabilir.

Testiküler tümörler köpeklerde hiperöstrojenizmin en sık görülen nedenidir, ancak unutulmamlıdır ki hiperadrenokortisizm vakalarında da patolojik seks hormonları oluşumu meydana gelebilir.

Testis tümörlerinde, özellikle Sertoli hücrelerini etkileyen tümörlerde, testosteron aromatizasyonu bozulması nedeniyle büyük miktarda östrojen üretilir. Bu, hiperestrojenizm ile ilişkili paraneoplastik sendroma yol açar, genel bir feminizasyon sendromu (Şekil 44-48) ve

- Alopesi.
- Pigmentasyon.
- Jinekomasti.
- Sarkık prepisyum.
- Gevşek skrotum.
- Miyelosüpresyon, kan diskrazileri, kanama diatez, anemi.
- Kontralateral testise kıyasla belirgin testiküler atrofi (Şekil 49-51).
- Spermatogenezin inhibisyonu: oligospermi / azospermi.
- Skuamöz metaplazi ile ilişkili prostatomegali gibi klinik bulgular ile karakterizedir.

Şekil 44. Erkekte östrojen kaynaklı feminizasyon: sarkık prepisyum ve jinekomasti.

Şekil 45. Östrojen kaynaklı feminizasyon: jinekomasti.

Prepisyum sitolojisi

Östrojenin dişi köpeklerde vajinal epitel doku yüzeyi üzerine etkisiyle oluşan değişikliklerde olduğu gibi, anormal hormonal etkiler sonucu erkeklerde şekillenen hücresel değişiklikler, klinisyenler için uyarıcı niteliktedir.

Bu değişiklikler testiküler asimetri ile ilişkiliyse ve palpasyon ile potansiyel neoplazi olduğu gösterirlirse, bir testis tümöründen şüphelenilmeli ve tanısal tedavi amaçlı olarak kastrasyon yapılmalıdır.

PREPİSYUM SİTOLOJİSİ NASIL YAPILIR?

Bu yöntem dişi köpeklerde östrus döngüsünün belirlenmesi için yapılan vajinal sitolojiye benzer. Aşağıdaki adımları içerir:

1. Prepisyum orifisyumunu temizleyin.
2. Prepisyuma serum fizyolojik solüsyonu verin.
3. Prepisyumun içini nazik bir masajla temizleyin.
4. Fazla serumu çıkarın.
5. Steril bir swabı prepisyum mukozaya dokundurarak çevirin ve swab ile hücre gruplarını toplayın.
6. Swabı çok fazla sert bir şekilde uygulamadan kaçınarak lama uzunlamasına çevirerek dokundurun.

1

2

3

4

5

6

Sık görülen deri tümörleri

Papillomlar

Bunlar epidermisin skuamöz hücrelerinden köken alan iyi huylu tümörlerdir. Virüslerin (papillomavirüs) neden olduğu papillomlar esas olarak genç hayvanların mukoza veya mukokutaneöz geçiş bölgelerinde şekillenir (Şekiller 1-5). Erişkinlerde kutanöz papillomlar vücudun herhangi bir yerinde bulunabilir (Şekil 6 ve 7). Deri uzantıları (skin tag) veya polipler, kronik deri hasarına karşı oluşan papillomatoz ve düzensiz epidermal hiperplazi sergileyen fibrovasküler orijinli iyi huylu oluşumlardır. (Şekil 8).

Şekil 1. Genç bir köpekte mukokutanöz papillom.
Şekil 2. Önceki görüntüden detay.

Şekil 3. Genç bir köpekte dilin dorsal yüzeyinde papillom.
Şekil 4. Önceki görüntüden detay.

Sebaseöz bez tümörleri

Sebaseöz bez adenomu, iyi huylu, yağ (sebum) üreten hücrelerdir. En sık görülen görünümü papillomavirüsünkine benzemektedir. Genellikle deri seviyesinin üzerinde gelişen tek ve sıkı nodüllerdir (Şek. 15 ve 16). Adenokarsinom olarak da ortaya çıkabilirler.

Şekil 15. Bir köpekte kuyruk tabanında bulunan sebaseöz bez adenomu.

Şekil 16. Bir köpekte kuyruk tabanında bulunan sebaseöz bez adenomu.

Perianal bez adenomu (hepatoid bez adenomu)

Bu neoplaziler perianal bezlerin iyi huylu büyümeleridir. Yaşlı köpekleri etkiler ve erkeklerde dişilere göre daha yaygındır (Şekil 17 ve 18). Gelişimleri androjenik stimülasyonla bağlantılıdır (adenomların cerrahisi yapılırken kastrasyon da önerilir). Soliter veya çoklu nodüller olabilir ve genellikle ülsere olurlar.

Şekiller 17 ve 18. Perianal bez adenomları.

Şekil 3. Dilin dorsal yüzeyinde melanom (malign).
Şekil 4. Önceki görüntüden detay.

Yoğun ağız pigmentasyonu olan köpekler bu tümörlere daha duyarlıdır; tümörün kendisi pigmentli veya amelanotik olabilir. Öngörülen ırklar Tablo 1'de listelenmiştir. Bazı çalışmalar oral melanomun erkeklerde dişilere göre 4 kat daha fazla olabileceğinden bahsetmişlerdir.

Evreleme (gradeleme) bu tür tümörlerde çok önemlidir. Uzantıları olmayan lokal bir tümör durumunda, nüksü önlemek için tedavi agresif olmalıdır. Metastaz olasılığı yüksek ise kemoterapi veya melanoma karşı aşılama düşünülmelidir. Metastaz doğrulandıktan sonra prognoz zayıftır.

Melanomun adjuvant kemoterapisi için önerilen ilaçlar arasında karboplatin, dakarbazin, lomustin ve melfalan yer alır.

Skuamöz hücreli karsinom (SCC)

Yapılan çalışmalar virüsların bazı SCC'lerin gelişimine katkıda bulunduğunu göstermiştir: SCC'lerde papillomavirüs viral antijenleri saptanmış ve canlı oral papilloma virüs aşılarının enjeksiyon bölgesinde SCC gelişimi gözlenmiştir. Bu neoplazinin gelişimi ile ilişkili diğer lezyon tipleri arasında yanık skarları, sekonder enfeksiyonlar ve yeterince kontrol edilmemiş diskoid lupus eritematozusun neden olduğu durumlar bulunmaktadır.

Predispozisyon aşağıdaki cinslerde tanımlanmıştır: Scottish terrier, boxer, Pekingese, poodle, bull terrier, Staffordshire terrier, basset hound, dalmaçyalı ve dachshund.

Normal olarak oral SCC, erozyona uğramış ve ülserasyona uğramış veya proliferatif bir kitle olarak ortaya çıkar. Submandibular gangliona metastaz yapma eğilimi olan invaziv bir tümördür.

Tedavi genellikle cerrahi operasyon veya radyoterapiyi içerir. Kemoterapinin metastazı etkili bir şekilde kontrol ettiği gösterilmemiştir. NSAID'lerden anti-COX-2 ilaçları semptomları kontrol etmek için yararlı olabilir.

Tablo 1. Ağız melanomuna yatkın köpek ırkları.

- Airedale terrier
- Boxer
- Boston terrier
- Chihuahua
- Chow Chow
- Cocker spaniel
- Doberman pinscher
- Poodle
- Irish setter
- Golden retriever
- Irish and Scottish terrier
- Miniature schnauzer
- Carlino
- Springer spaniel

Şekil 20. Gingival hyperplasia in a boxer.
Şekil 21. Detail from previous image.

Viral papillomatosis

Papillomavirüsun neden olduğu, bulaşıcı ve genel olarak genç hayvanların etkilendiği neoplazidir (Şek. 22).

Diğer oral tümörler

Ağız boşluğunu etkileyen diğer tümörler şunlardır:

- **Mast hücre tümörleri**.
- **Kutaneöz / epiteliyotropik lenfoma**: Oral plaklar, diş eti iltihabı ve ülseratif lezyonlarla karakterizedir. Lenfomalı her hayvan evrelendirilmelidir. Kemoterapi ve radyoterapi hastalığın kontrolüne yardımcı olabilir, ancak uzun dönemde prognozu kötü ve lezyonlar genellikle ağrılıdır (Şekil 23 ve 24).

Şekil 22. Dişeti mukozası üzerindeki papilloma.

Şekil 23. Ağızın mukokutanöz bölgesinde eritemli epiteliyotropik lenfoma.

Şekil 24. Epiteliyotropik lenfoma. Ülseratif dişeti lezyonları ile mukozada infiltrasyonlar.

Köpek gastrik plazmasitoma

Bu tümör nadirdir.

Bağırsak tümörleri

Genel bakış

Bağırsak tümörleri, kedi ve köpeklerdeki tüm tümörlerin % 10'undan daha azını oluşturur. Bazı yazarlara göre, bağırsak tümörleri köpeklerde sindirim tümörlerinin % 22'sini ve kedilerde % 35'ini temsil etmektedir.

Rektoanal polip veya rektumda papiller adenom

Bunlar, köpek bağırsağının en yaygın benign tümörleridir. Genellikle 7 ila 8 yaşlarındaki köpekleri etkiler. Genellikle submukoza etki etmeyen ve çoğu zaman malign olmayan yüzeysel tümörlerdir (Şekil 35-37).

Şekil 35. Perianal bez adenomu.

Şekiller 36 ve 37. Perianal bez adenomları.

Bağırsak adenomları ve adenokarsinomları

Köpeklerde bu tümörler, ince bağırsaktan daha sık olarak kolonu etkiler. Adenokarsinomlar genellikle infiltratifdir ve çoğu zaman abdomenin farklı kısımlarına veya başka uzak alanlara yayılmasalar da lenf düğümlerine ve karın boşluğuna ulaşırlar.

Kedilerde intestinal adenokarsinomlar benign oluşumlardan daha yaygındır. 10 yaşın üzerindeki siyam kedileri en çok etkilenen ırktır. Bu tümörler genellikle jejunum ve ileumda görülür ve stenoz ile sonuçlanır. Lenf düğümlerine ve karına yayılabilirler. Asitese neden olabilirler.

Bağırsak karsinoid tümörleri

İntestinal karsinoid, mukozanın nöroendokrin hücrelerinden köken alan nadir bir tümördür. Bu tümör genellikle köpeklerde duodenum, kolon ve rektumu, kedilerde ise ileumu etkiler. Genellikle 9 ila 13 yaşlarındaki hayvanlarda görülür. Nodüller veya bağırsak lümeninin stenozu olarak ortaya çıkabilir. Karın ve lenf düğümlerinin invazyonu yanı sıra karaciğere vasküler metastaz tanımlanmıştır.

Şekil 19. İrisin diffüz melanomu.
Şekil 20. Önceki görüntüden detay.

Şekil 21. İriste melanozis. Uyarı işareti.

Şekil 22. Early stage bilateral diffuse melanosis in a cat.

Şekiller 23 ve 24. İriste melanozis. Birikme devam ediyor.

Şekil 25. Sol gözde diffüz melanozis. Oküler bulgulara ek olarak, bu kedide karaciğerde metastaz görüldü.

Şekil 36. Bir köpekte 3. göz kapağı bezinin adenokarsinomu.

Şekil 37. 3. göz kapağı bezinin adenokarsinomu ve bir köpekte gözün dış kenarında bir ikinci adenokarsinom.

Şekil 38. Bir köpekte 3. göz kapağı adenokarsinomunun rezeksiyonu.

Şekil 39. Bir köpekte 3. göz kapağı bezinin lenfoması.

40

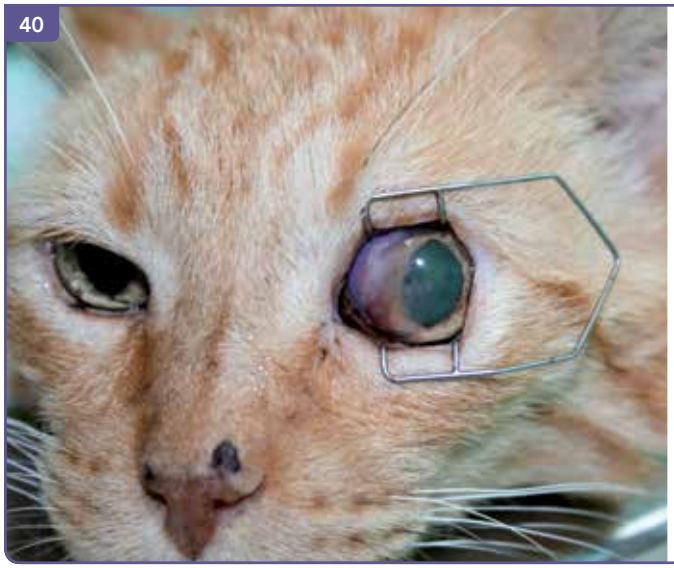

41

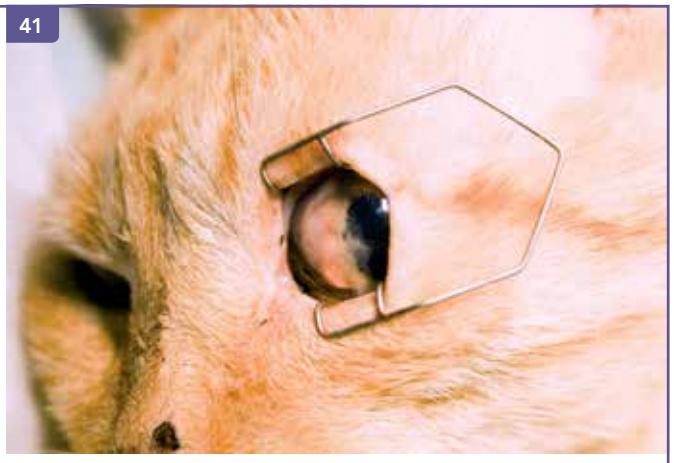

Şekil 40. Bir kedide iris ve limbusu etkileyen primer intraoküler lenfoma.
Şekil 41. Önceki görüntüden detay.

Ekstremite tümörleri
Osteosarkom

Giriş

Osteosarkom (OS), kemik hücresi öncüllerinden köken alan malign mezenkimal bir tümördür. Bu tümör tipi daha çok büyük ırklı yaşlı köpeklerde görülür bulunur, ancak diğer cins, melez ve yaş gruplarındaki köpeklerde de şekillenebilir. Etkilenen bölgeye bağlı olarak osteosarkomlar, tedaviye cevap vermeyen belirgin yangısal değişiklik ve topallık ile karakterizedir (Şekil 1 ve 2).

Osteosarkom hem lokal hem de uzak dokularda çok agresiftir. Genellikle kronik veya akut topallık öyküsü eşlik eder ve bazen kronik topallık çok kötüleşir. Bazı durumlarda, tanıyı yönlendirebilecek yakın zamanlı bir travma öyküsü vardır. Analjezikler veya antienflamatuarlarla tedaviye başlangıçta yanıt alınabilir, ancak sonuçta başarısız olur.

Şekil 1. Tümör bölgesinde kollaps ve ilerleyici yangı nedeniyle normal ekstremite açısının kaybı şekillenir ve kemiğin kırılma riski artar.
Şekil 2. Önceki görüntüden yanal detay. Kemik tümörüne yanıt olarak gelişen yumuşak doku yangısına bağlı şişlik.

OSTEOSARKOM: İSTATİSTİK

- Osteosarkom, en sık görülen kemik tümörü tipidir ve kemiği tutan tüm malign tümörlerin% 85'ini temsil eder. Olguların yaklaşık% 75'inde apendiküler iskelet (kol ve bacaklarda), aksiyel iskeletlerde ise% 25 oranında gelişir (Heyman ve ark. 1992).
- Türler: köpekler, bu tümörün nadir olarak kabul edildiği kedilere göre daha sık etkilenir (Şekil 3-5).
- Irk: Her ne kadar bazı cinsler, Great Dane, St. Bernard, Rottweiler, Alman çoban köpeği, Labrador ve İspanyol tazısı gibi ırklar, daha yüksek bir osteosarkom insidansına sahip olsa da, büyüklük ve ağırlığın cinslere göre daha önemli risk faktörleri olduğu düşünülmektedir (Şekil 6 -13).
- Cinsiyet: Erkekler dişilere göre daha sık etkilenmektedir (1.1-1.5: 1).
- Osteosarkom en sık uzun kemiklerin metafizinde bulunur.
- Ön ayaklar arka ayaklardan, sol bacaklarda sağdan daha sık etkilenir (Couto ve Moreno, 2013).
- Distal radius ve proksimal humerus en sık etkilenen anatomik bölgelerdir.
- Femur, 15 kg'dan hafif köpeklerde en yaygın osteosarkom bölgesidir (Liptak ve Ehrhart, 2007) (Şekil 14 ve 15).
- Heyman ve ark. 1986 ve 1989 yılları arasındaki 116 non-apendiküler osteosarkomun (tüm osteosarkomların% 25'ini oluşturur) aşağıdaki yüzdelerini ortaya çıkarmışlardır:
  - Mandibulada % 27.
  - Maxilla'da % 22.
  - Omurgada % 15 (Şek. 16 ve 17).
  - Kafatasında % 12.
  - Kaburgalarda % 10 (Şek. 18 ve 19).
  - Nazal kavitede % 9.
  - Pelviste % 5.

Şekil 3. Bir kedinin proksimal humerusundaki osteosarkom.
Şekil 4. Bir kedinin proksimal humerusunda bir osteosarkomun anteroposterior X-ışını.
Şekil 5. Osteosarkom ve yumuşak doku inflamasyonunun uzamasını gösteren, bir başka yerden alınan bir olgunun röntgeni.

Sürüngenlerin ve küçük memelilerin teraryumlarda kullanılan ultraviyole (UV) radyasyona sürekli maruz kalması dahil olmak üzere deri tümörlerinin gelişimi ile doğrudan ilişkili bazı risk faktörleri tanımlanmıştır. Aynı zamanda bu vakalar, insanları etkileyen yıkıcı hastalıkların etiyolojisini ve davranışlarını incelemek için ideal modeller olarak hizmet edebilir.

ÇEVRE VE İKLİM DEĞİŞİKLİĞİ MONİTÖRLERİ OLARAK YABAN HAYAT

Yaban hayatındaki tümörlerin incelenmesi, çevresel değişikliklerin bu hayvanları nasıl etkilediğini anlamak ve bu bilgileri doğal ortamlarında neler olduğunu yansıtmak ve bu bulguları genel popülasyona tahmin etmek açısından çok önemlidir.

Geleneksel olmayan türlerde yaygın tümörler

Bir muhabbet kuşunda böbrek adenokarsinomu

Renal adenokarsinom, muhabbet kuşlarının üreme sisteminin ortak bir neoplazisidir. Böbrek parankiminden geçen pelvik sinirlerin spesifik anatomisine bağlı olarak, topallık, organomegaliye bağlı abdominal distansiyon ile birlikte en önemli semptomdur. Daha az görülen semptomlar arasında idrarın fiziksel değişimleri ve poliüri sayılabilir (Şekil 1 ve 2).

Şekil 1. Bir muhabbet kuşunda (nekropsi) renal adenokarsinom.
Şekil 2. Üreterde büyük miktarlarda üratın bulunduğu önceki görüntüden ayrıntılar.

Şekil 31. Bir gökdoğanda tibiotarsusun dorsal yüzeyinde tümör.
Şekil 32. Bir önceki görüntüden detay. Subkutan pigmentasyona dikkat ediniz.

Şekil 33. Belirgin lipit pigmentasyonu olan tüy kisti. Kistin tabanı bir ksantomu andırmakta.
Şekil 34. Tümör yüzeyi ile tabanı arasındaki belirgin farkı gösteren önceki görüntüden detay.
Şekil 35. Ekstre edilmiş tümörün kesiti.

Şekil 57. Meme karsinoması için mastektomi yapılan sıçan.

Şekil 58. Bir tavşanda parotis bezi tümörü.

Şekil 59. Evcil bir keçide kistik adenom.

Şekil 60. Kanaryada tüy kisti.

61

62

Şekil 61. Bir sultan papağanında kutaneöz hemangiosarkom.
Şekil 62. Tümörün cerrahi eksizyonundan sonraki görünümü.

Pratik kemoterapi

Giriş

Kansere sahip tüm hayvanlara ve yanı sıra sahiplerine, bir şekilde yardımcı olunabilir. Veteriner onkolojisindeki devam eden gelişmeler, her zaman hastanın yaşam kalitesini ön planda tutan, kedi ve köpeklerdeki kanserlerin yönetimine imkan sağlamıştır.

Tedavi yaklaşımları sık sık değişir ve veteriner hekimlerin bilgilerini sürekli olarak yenilemeleri ve protokollerini güncellemeleri gerekir. Genetik, moleküler biyoloji ve insan onkolojisindeki ilerlemeler, veteriner uzmanlığında da ilerlemeyi kolaylaştırmıştır.

Geleneksel kemoterapi (KT), evcil hayvan sahipleri ve diğer veterinerler tarafından giderek kabul görmektedir. Hayvanların kemoterapi protokollerine gösterdikleri tolerans bu gelişmeye katkıda bulunmuştur.

Kemoterapi önerildiğinde, tedaviyi hayvanın ihtiyaçları ve sahibinin dikkatine göre en uygun hale getirmek için hayvan sahibi ile bilgi ve iletişim kurmak önemlidir.

HAYVAN SAHİBİNİN PERSPEKTİFİ

İlginç bir araştırmada (Harland ve ark., 2011), evcil hayvan sahiplerinin % 55'i evcil hayvanlar için en iyi tedavi seçeneği olarak cerrahi operasyonu seçerken, % 27'si cerrahi, kemoterapi ve radyasyon kombinasyonunu tercih etmiş olduğu bildirilmiştir (Şekil 1). Çalışmaya göre kemoterapi/radyasyon tedavisinin tek başına daha az popüler bir seçenek olduğu; çalışmaya katılan hayvan sahiplerinin sadece % 51'inin bu alanda uzmanlaşmış veteriner hekimlerin varlığından haberdar olduğunu saptamıştır. Bu kişilerin ancak % 75'i başka bir merkeze sevk edilmeyi kabul ettiği ve bir tedaviye karar verirken evcil hayvanın refahıyla ilgili faktörlerin, sahibinin düşüncelerinden (örneğin tedavi maliyetleri) daha önemli olduğu ortaya konmuştur.

Şekil 1. Mitoksantron ile intravenöz kemoterapi alan hasta.

Nötropeni ve sepsis

Nötropeni nispeten yaygındır. Nötrofil seviyesi 1 × 10^9 / L'nin üzerindeyse, enfeksiyon riski düşüktür. Nötropeni genellikle kemoterapiden 7 ila 10 gün sonra ortaya çıkar. Klinik bulgular nonspesifiktir; uyuşukluk, halsizlik, ateş, iştahsızlık, taşikardi, mukozalarda kızarıklık, kısa veya uzun süreli kapiller dolum zamanı ve zayıf nabız şeklindedir.

Hayvan ateşli veya açık bir şekilde hasta ise, hastaneye yatırılmalı ve sıvı verilmelidir (normal bakım hızının 1,5-2 katı intravenöz kristalloidler).

Nötrofil seviyeleri 1 × 10^9 / L'den az ise, 5 ila 7 gün boyunca antibiyotik tedavisi yapılır. Bu amaçla; amoksisilin + klavulanat (her 12 saatte bir 13.75 mg /kg), enrofloksasin (24 saatte bir 5-10 mg / kg) veya sülfatrimetoprim (7.5 mg/kg her 12 saatte bir) önerilir.

UZMANLAR İÇİN NOT

Hasta stabil değil ise, antibiyotik kombinasyonlarının uygulanması tavsiye edilir. Örn. ampisilin (her 8 saatte bir 22 mg / kg, IV) ve amikasin (her 24 saatte bir 10 mg / kg, IV, IM veya SC) veya sefazolin (her 8 saatte bir 20 mg / kg, IV) ve enrofloksasin (her 24 saatte bir 5-10 mg / kg, IV veya IM).

Hastanın antibiyotik tedavisine 48-72 saat içerisinde yanıt vermemesi durumunda, kültür ve antibiyogram için örnekler alınmalıdır. Hastaneye yatış süresini kısaltmak ve iyileşmeyi hızlandırmak için rekombinant insan granülosit koloni uyarıcı faktör (G-CSF) kullanılabilir.

Gastrointestinal bozukluklar

Belirtiler hafif iştah kaybından hemorajik gastroenteritislere kadar değişebilir. Bu belirtiler genellikle ilacın verilmesinden 2-5 gün sonra ortaya çıkar.

Tedavi çeşitlidir ve sindirim problemleri için özel diyetler, sıvı tedavisi, metoklopramid (0.2-0.5 mg / kg, PO veya SC) veya maropitant (her 24 saatte bir 1 mg / kg, SC veya 2 mg, PO) gibi antiemetikler, loperamid gibi antidiyare ilaçları (her 8 saatte bir 0.08 mg / kg, PO), metronidazol gibi antibiyotikler (5 gün boyunca her 12 saatte 25 mg / kg), famotidin (0.5- 1 mg / kg, IV veya SC) veya pantoprazol (1 mg / kg, IV) gibi antiasitleri içerir.

Ek 1
Veteriner onkolojide en çok kullanılan ilaçlar

İlaç	Uygulama Şekli	Doz	Yan etkileri	Genel kullanımı
Acemannan	Lokal	Köpeklerde ve kedilerde: • 1 mg/kg, IP. • 2 mg/kg, intratümoral olarak, haftada bir kez, 6 doza kadar.	Rapor edilmemiş.	Tümör nekrozis faktörün (TNF) uyarıcısı.
Aglepristone	SC	Köpekler: 1, 8, 15, 28 ve 35. günlerde 10 mg/kg.	• Gastrointestinal bozukluklar. • Enjeksiyon bölgesi yangısı.	Vajinal fibromun tedavisi (60. güne kadar tümör boyutunda % 50 azalma).
Actinomycin D (dactinomycin)	IV	Her 3 haftada 0.75-0.8 mg/m^2.	• Myelosupresyon. • Gastrointestinal rahatsızlık. • Ekstravazasyona bağlı perivasküler hasar.	Lenfoma.
L-asparaginase	IM, SC	• Köpekler: 400 IU/kg IM veya 10,000 IU/m^2, haftalık. • Kediler: 400 IU/kg SC, haftalık.	Alerjik reaksiyonlar.	Lenfoma.
Bleomycin	IV, SC	Köpekler ve kediler: Haftalık olarak 0.3-0.5 IU/kg veya 10-15 IU/m^2, haftalık.	• Enjeksiyon bölgesi reaksiyonu. • Pulmoner toksisite.	• Karsinom. • Sarkom. • Lenfoma (kurtarma protokolleri). • Lezyon içi uygulama.
Busulfan	PO	Her 24 saatte 3-4 mg/m^2.	Lökopeni.	Lenforetiküler neoplazi.
Carboplatin	IV	• Köpekler: 21 günde bir 300 mg/m^2 • Kediler: 21 günde bir 210-240 mg/m^2	• Lökopeni. • Nötropeni. • Trombositopeni. • Kusma.	• Karsinoma. • TCC. • Melanom. • Osteosarkom. • Sarkom.
Cyclophosphamide	PO, IV	Köpekler ve kediler: • 21 günde bir 250 mg/m^2. • Her 24 saatte bir 50 mg/m^2, 4 gün.	• Hemorajik sistit. • Kusma. • İshal. • Leukopaenia. • Nötropaenia. • Miyelosupresyon. • Saç dökülmesi.	• Lenfoma. • Karsinom. • Sarkom.

TCC: transisyonel hücreli kanser.

Bu kitabın amacı, klinikte onkolojik süreçleri teşhis eden çoğu klinisyen için pratik ve erişilebilir bir çalışma yöntemi sunmaktır. Kitabın ana oluşum varlığı; klinisyen veteriner hekimin günlük onkolojik deneyimlerinin, onkolojide uzman bir veteriner hekimin bilgisi ile birleşmesinden oluşmaktadır.

Kitapta küçük hayvanlarda sık görülen tümörler sistem sistem geniş bir fotoğraf koleksiyonu ile sunulmuştur. Ayrıca bazı egzotik hayvan tümörleri de bu bilgilere eklenmiştir. Bu fotoğraflara ek olarak; genel ve önemli onkoloji bilgileri, temel onkolojik cerrahi ilkeleri, örnek alma, örnekleri laboratuvara gönderme ve tanıya ulaşma konularına da değinilmiştir.

Kredi Kartına 3 veya 6 ay
taksit imkanıyla
yada Kapıda Ödeme seçeneğiyle
sipariş verebilirsiniz.

VERDA YAYINCILIK
Gsm & WhatsApp: 0535 333 00 00
www.verda.com.tr