Resimli Kendi Kendine Değerlendirme Kitabı

ÖĞREN • GÖZDEN GEÇİR • PEKİŞTİR

Sığır ve Koyun Hastalıkları

2. Baskı

En sık karşılaşılan:
126 adet Sığır Hastalığı Olguları
123 adet Koyun Hastalığı Olguları

Yazarı: Dr. Philip R. Scott
Çeviri Editörü: Prof.Dr. Vehbi Güneş

verda yayıncılık

CRC Press
Taylor & Francis Group

Sığır ve Koyun Hastalıkları

Resimli Kendi Kendine Değerlendirme Kitabı

İkinci Baskı

Philip R. Scott
BVM&S, DVM&S, MPhil, DSHP, CertCHP, FHEA,
DiplECBHM, DiplECSRHM, FRCVS
Capital Veterinary Services
West Latchfields
Haddington
East Lothian, Scotland, UK
(formerly University of Edinburgh)

2019. VERDA YAYINCILIK

SIĞIR ve KOYUN HASTALIKLARI Resimli Kendi Kendine Değerlendirme Kitabı
Bu eser Türkçe dilinde iki ayrı şekilde ciltlenerek satışa sunulmuştur.
Sert kapak ISBN: 978-605-69659-1-3 Karton kapak ISBN: 978-605-69659-0-6

Türkçe'ye Çeviri Editörü: Prof. Dr. Vehbi GÜNEŞ
Yayıncı ve Genel Yayın Yönetmeni: Eyyub UĞURER | e-mail: eugurer@verda.com.tr
Yayıncı Sertifika No: 42154
Türkçe 1.Basım: Eylül 2019
Baskı ve Cilt: ORKA Matbaacılık Ltd.Şti. İnecik Mah. Çırağan Sok No:4 Melikgazi-Kayseri. Tel: 0352 3221700
Matbaa Sertifika No: 26127

Kitabın Orjinalinin Bilgileri:
Adı: Cattle and Sheep Medicine Self-Assessment Color Review, by Philip R. Scott, Yayın Tarihi : 2016 (2nd edition).
Yayınevi: CRC Press (Taylor & Francis Group), ISBN: 978-1-4987-4737-0

All Rights Reserved. Authorised translation from the English language edition published by CRC Press, a member of the Taylor & Francis Group, LLC

Bu eser CRC Press (Taylor & Francis Group) ile Verda Yayıncılık arasında yapılan telif hakları anlaşması gereğince Türkçe olarak yayınlanmıştır. Tüm hakları saklıdır. 5846 ve 2936 sayılı Fikir ve Sanat Eserleri yasaları gereği kitabın herhangi bir bölümü, resmi veya yazısı, yayıncılarının yazılı izni alınmadan tekrarlanamaz, basılamaz, kopyası çıkarılamaz, fotokopi alınamaz ve kopya anlamı taşıyabilecek elektronik ve mekanik hiçbir işlem yapılamaz.

Uyarı: Bu eser, özgün ve saygın kaynaklardan elde edilen bilgileri içerir. Güvenilir veri ve bilgilerin yayınlanması için tüm makul çabalar gösterilmiş olsa da, ne yazar(lar) ne de yayıncıları, olabilecek herhangi bir hata veya eksiklikten dolayı herhangi bir yasal sorumluluk veya yükümlülük kabul edemez. Yayıncılar, bu kitapta bireysel editörler, yazarlar veya katkıda bulunanlar tarafından ifade edilen herhangi bir görüş veya görüşün kendileri için kişisel olduğunu ve yayıncıların görüşlerini yansıtmayacağını açıkça belirtmek ister. Bu kitapta yer alan bilgiler veya yol göstericiler tıbbi, bilimsel veya sağlık uzmanları tarafından kullanılmak üzere hazırlanmıştır ve kesinlikle tıbbi ya da diğer profesyonellerin kendi yargılarına, hastanın tıbbi geçmişine ilişkin bilgilerini, ilgili üreticinin talimatlarını, uygun ve en iyi uygulama kılavuzlarını içeren bir tamamlayıcı olarak oluşturulmuştur. Tıp bilimindeki hızlı gelişmeler nedeniyle, dozajlar, prosedürler veya teşhislerle ilgili herhangi bir bilgi veya öneri bağımsız olarak doğrulanmalıdır. Okuyucunun, bu kitapta belirtilen herhangi bir ilacı, cihazı veya malzemeyi uygulamadan veya kullanmadan önce ilgili ulusal ilaç formülüne ve ilaç şirketlerine ve cihaz veya malzeme üreticilerinin basılı talimatlarına ve web sitelerine başvurması önemle tavsiye edilir. Bu kitapta verilen her bir tedavinin her birey için uygun veya faydalı olduğunu göstermez. Sonuç olarak, hastalara uygun şekilde tavsiyelerde bulunmak ve tedavi etmek için kendi profesyonel yargılarını yapmak, tıp uzmanının sorumluluğundadır.

YAYINEVİ:
VERDA YAYINCILIK ve DANIŞMANLIK HİZMETLERİ
Gevher Nesibe Mah. İstayon Cad. Öztürk İşmrk. No:15/301, 38010, Kocasinan, Kayseri
e-posta: **info@verda.com.tr**
Online alışveriş: **www.verda.com.tr**
Gsm & WhatsApp: **0535 333 00 00**

İçindekiler

Önsöz vii
Kısaltmalar ix
Olguların Sınıflandırılması: Sığır xi
Olguların Sınıflandırılması: Koyun xiii

Bölüm 1: Sığır 1
Bölüm 2: Koyun 155

Test Soruları 307
Okuma Listesi 319
İndeks
Sığır 321
Koyun 326

Yazarın Önsözü

Sığır ve Koyun Hastalıkları, Resimli Kendi Kendine Değerlendirme Kitabı'nın bu ikinci baskısı, olguların ilk görüş pratiğinde karşılaşılan bir dizi yaygın ruminant hastalığının problem temelli bir formatta önemli klinik özelliklerini detaylandırmaktadır. Kitap, ilk baskıda yer almayan birçok hastalığa sahiptir. Bununla birlikte, birinci baskıda yer alan yaygın hastalıklar da dahil edilmiştir, ancak olgular genel pratiği taklit edecek şekilde değiştirilmiştir. Bir hastalık her zaman aynı klinik özellikleri göstermez. Tüm vakalar için yeni görseller ve lisans revizyonu için de çoktan seçmeli sorular eklenmiştir. Çünkü bu sınav formatı genel olarak birçok Veteriner Fakülteleri tarafından kabul görmektedir. Bu kitapta klinik vakalar organ sistematiğinde sıralanmamış olup, pratikte yoğun çağrı sırasına göre vakaların rastgele sunumu yapılmıştır. Burada tarif edilen tanı ve ticari tedavi rejimleri, yazar tarafından son 30 yıl boyunca İngiltere'de büyük hayvan pratiğinde kullanılmakta olup, ancak birçok durumda zaman ve finansal kısıtlamalar söz konusu olabileceği gibi özel bir tesis ya da ekipman gerektirmezler. Kitap, klinik rotasyonları sırasında Veteriner Fakültesi öğrencileri ve pratikte ara sıra karmaşık çiftlik hayvan sağlığı sorunlarıyla karşılaşan yeni mezunlar için tasarlanmıştır. Okuyucular tarafından ileride ortaya çıkabilecek, yorumlar, katkılar ve tüm öneriler minnetle karşılanacak ve yazar tarafından onaylanacaktır.

Philip R. Scott

Çeviri Editörünün Önsözü

Sığır ve Koyun Hastalıkları, Resimli Kendi Kendine Değerlendirme Kitabı'nın ikinci baskısı sahada veya çiftliklerde karşılaşılan başlıca hastalıklara yönelik Veteriner Hekimlere yardımcı olacak yorumlamaları kapsamaktadır. Kitapta 126 adet sığır hastalığı olguları ve 123 adet koyun hastalığı olgularına ait soru ve cevapları yer almaktadır. Kitaptaki konular sistem bazında değil olgu bazlı öğrenmeye yönelik hazırlanmıştır. Olgular İç hastalıkları, Cerrahi ve Doğum bilgilerine dayanmaktadır. Bu nedenle spesifik olgular ilgili Anabilim Dallarından öğretim üyelerince kitabın aslına bağlı kalınarak Türkçe'ye çevrilmiştir. Bazı olgu örneklerinde yazarın kendi ülkesi olan İngiltere'ye özgü uygulamalardan ve deneyimlerden bahsedilse de, kitabın tüm olguları incelendiğinde evrensel ve saha Veteriner Hekimliğinde vakaya ilk müdahale edilmesi halinde karşılaşılacak bilgi birikimini içerdiği görülecektir. Bu açıdan ülkemiz Veteriner Hekimlerince sıklıkla talep edilen olgulara yönelik pratik bilgiye ulaşma ihtiyacını da bu kitabın karşılayacağını düşünmekteyim. Olgu sunumlarında ve olgulara yaklaşımda hayvan sağlığı ve sürü yönetiminin başlıca konularından olan biyogüvenlik ve hayvan refahı kavramlarına önem verilmiştir. Olgular güncel uygulamaları kapsayan bilgilerle birlikte bol miktarda görsellerle de desteklenmiştir. Kitabın olgu temelli öğrenmede Veteriner Fakültelerinin son sınıflarındaki öğrenciler ve yeni mezun Veteriner Hekimler açısından da etkili bir yardımcı kaynak olacağı düşünülmektedir. Soru cevap şeklindeki olguların yanında 77 adet test formatlı soruların da yer alması kitabın öğrenciler için değerini artırmaktadır. Sığır ve Koyun Hastalıkları kitabının Türk Veteriner Hekimliği camiasına faydalı olmasını diler, kitabın çevirisini yapan tüm yazarlara, ayrıca katkı ve görüşleri için okuyuculara teşekkür ederim.

Prof. Dr. Vehbi GÜNEŞ

Kısaltmalar

AGID	Agar jel immünodifüzyon
AP	Alkali fosfataz
AST	Aspartat aminotransferaz
BCS	Vücut kondüsyon skoru
BP	İngiliz farmakopesi
BRSV	Sığır solunum sinsitiyal virüsü
BUN	Kan üre azotu
BVD	Sığır viral ishali
BVDV	Sığır viral ishali virüsü
CCN	Serebrokortikal nekroz
CFT	Komplement fikzasyon testi
CLA	Kazeöz lenfadenitis
CNS	Merkezi sinir sistemi
CODD	Bulaşıcı ovine dijital dermatit
CPD	Bulaşıcı püstüler dermatit
CSF	Beyin omurilik sıvısı
CVM	Kompresif servikal miyelopati
DM	Kuru madde
EAE	Koyunların enzootik abortu
EBL	Enzootik sığır lökozu
EBLV	Enzootik sığır lökoz virüsü
EDTA	Etilendiamin tetra-asetik asit
ELISA	Enzim bağlantılı immünosorbent analizi
EPG	Gram başına yumurta sayısı
EU	Avrupa Birliği
FAT	Floresan antikor testi
FECRT	Fekal yumurta sayısı azaltma testi
GGT	Gama glutamiltransferaz
GLDH	Glutamat dehidrogenaz
IBK	Enfeksiyöz sığır keratokonjonktivitis
IBR	Enfeksiyöz sığır rinotrakeitis
IKC	Enfeksiyöz keratokonjonktivitis
IM	İntramüsküler/kas içi
IV	İntravenöz/damar içi
IVRA	İntravenöz bölgesel anestezi
JSRV	Jaagsiekte koyun retrovirüs
L3	Üçüncü aşamalı larva
LDA	Sol abomasum deplasmanı
MCF	Koriza Gangrenoza Bovum (CGB)
MD	Mukozal hastalık
NEFA	Esterleştirilmemiş yağ asidi
NSAID	Non-steroidal antiinflamatuar ilaç
OPA	Ovine pulmoner adenokarsinom
OPP	Ovine ilerleyici pnömoni
OPT	Ovine gebelik toksemi
PCV	Paketlenmiş hücre hacmi
PEM	Polioensefalomalazi
PGE	Paraziter gastroenterit
RBC	Kırmızı kan hücresi
SC	Subkutan/subkütanöz
VMV	Visna-maedi virüsü
WBC	Beyaz kan hücresi
ZN	Ziehl – Neelsen (boyama)

TÜRKÇE'YE ÇEVİRİ EDİTÖRÜ
Prof. Dr. Vehbi GÜNEŞ
Erciyes Üniversitesi,
Veteriner Fakültesi, İç Hastalıkları AD.

TÜRKÇE'YE ÇEVİRENLER
Prof. Dr. Vehbi GÜNEŞ
Erciyes Üniversitesi,
Veteriner Fakültesi, İç Hastalıkları AD.

Prof. Dr. İhsan KELEŞ
Erciyes Üniversitesi,
Veteriner Fakültesi, İç Hastalıkları AD.

Prof. Dr. Mehmet ÇİTİL
Erciyes Üniversitesi,
Veteriner Fakültesi, İç Hastalıkları AD.

Prof. Dr. Yaşar AKAR
Erciyes Üniversitesi,
Veteriner Fakültesi, Doğum ve Jinekoloji AD.

Prof. Dr. Gültekin ATALAN
Erciyes Üniversitesi,
Veteriner Fakültesi, Cerrahi AD.

Dr. Muhammed Kaan YÖNEZ
Erciyes Üniversitesi,
Veteriner Fakültesi, Cerrahi AD.

Olguların sınıflandırılması: Sığır

Anestezi/analjezi
34, 67
(Çeviri: G. Atalan, M. K. Yönez)

Kalp-damar hastalıkları
7, 39, 50, 78, 80, 82, 91
(Çeviri: V. Güneş, İ. Keleş, M. Çitil)

Sindirim sistemi (ağızdan anüse kadar)
3, 8, 12, 13, 19, 21, 26, 36, 40, 61, 63, 69, 72, 76, 77, 81, 83, 121
(Çeviri: V. Güneş, İ. Keleş, M. Çitil)

Göz hastalıkları
57
(Çeviri: G. Atalan, M. K. Yönez)

Lokomotor hastalıklar/bozukluklar
1, 10, 11, 15, 18, 23, 29, 35, 43, 48, 53, 71, 75, 79, 85, 95, 100, 101, 102, 104, 105, 108, 109, 110, 111, 112, 114, 115, 117, 119
(Çeviri: G. Atalan, M. K. Yönez)

Yetiştiricilik/biyogüvenlik
5, 6, 9, 27, 74, 98
(Çeviri: V. Güneş, İ. Keleş, M. Çitil)

Metabolik hastalıklar
38, 42, 56, 87, 106
(Çeviri: V. Güneş, İ. Keleş, M. Çitil)

Çeşitli hastalıklar
31, 49, 65, 94, 113
(Çeviri: V. Güneş, İ. Keleş, M. Çitil)

Neoplastik hastalıklar
68, 97, 103, 116
(Çeviri: V. Güneş, İ. Keleş, M. Çitil)

Nörolojik hastalıklar
20, 24, 25, 28, 31, 46, 54, 55, 66, 93, 118, 123
(Çeviri: G. Atalan, M. K. Yönez)

Paraziter hastalıklar
45, 64, 73
(Çeviri: V. Güneş, İ. Keleş, M. Çitil)

Perinatal hastalıklar
14, 52, 88, 99
(Çeviri: V. Güneş, İ. Keleş, M. Çitil)

Üreme sistemi
4, 22, 33, 41, 44, 47, 60, 89, 92, 107, 122, 124, 125
(Çeviri: Y. Akar)

Solunum yolları hastalıkları
2, 16, 17, 32, 37, 51, 58, 59, 86
(Çeviri: V. Güneş, İ. Keleş, M. Çitil)

Deri hastalıkları
62, 84, 96
(Çeviri: V. Güneş, İ. Keleş, M. Çitil)

Ameliyat prosedürü
120
(Çeviri: G. Atalan, M. K. Yönez)

İz element hastalıkları
30, 126
(Çeviri: V. Güneş, İ. Keleş, M. Çitil)

İdrar yolu
70, 90
(Çeviri: V. Güneş, İ. Keleş, M. Çitil)

Olguların Sınıflandırılması: Koyun

Anestezi/analjezi
43, 99
(Çeviri: G. Atalan, M. K. Yönez)

Kalp-damar hastalıkları
29
(Çeviri: V. Güneş, İ. Keleş, M. Çitil)

Sindirim sistemi (ağızdan anüse kadar)
1, 2, 5, 8, 19, 23, 40, 54, 60, 71, 80, 91, 112
(Çeviri: V. Güneş, İ. Keleş, M. Çitil)

Göz hastalıkları
30, 59, 74
(Çeviri: G. Atalan, M. K. Yönez)

Lokomotor hastalıklar/bozukluklar
7, 15, 20, 27, 31, 32, 38, 44, 48, 77, 96, 98, 100, 101, 110, 113,
(Çeviri: G. Atalan, M. K. Yönez)

Yetiştiricilik/biyogüvenlik
35, 37, 41, 53, 57, 64, 66, 82, 87, 97, 121
(Çeviri: V. Güneş, İ. Keleş, M. Çitil)

Metabolik hastalıklar
62, 69
(Çeviri: V. Güneş, İ. Keleş, M. Çitil)

Çeşitli hastalıklar
14, 21, 56
(Çeviri: V. Güneş, İ. Keleş, M. Çitil)

Neoplastik hastalıklar
4, 65, 88
(Çeviri: V. Güneş, İ. Keleş, M. Çitil)

Nörolojik hastalıklar
10, 11, 12, 58, 67, 68, 79, 90, 94, 109, 111, 118, 119
(Çeviri: G. Atalan, M. K. Yönez)

Paraziter hastalıklar
19, 24, 34, 49, 72, 83, 84, 86, 89, 108, 115
(Çeviri: V. Güneş, İ. Keleş, M. Çitil)

Perinatal hastalıklar
56, 93, 105, 120
(Çeviri: V. Güneş, İ. Keleş, M. Çitil)

Üreme sistemi
13, 16, 39, 45, 61, 78, 81, 103, 104, 107, 114, 116, 117
(Çeviri: Y. Akar)

Solunum yolları hastalıkları
6, 9, 26, 33, 42, 47, 55, 70, 76, 85, 92
(Çeviri: V. Güneş, İ. Keleş, M. Çitil)

Deri hastalıkları
3, 17, 25, 35, 51, 52, 63, 73, 95, 102, 106, 123
(Çeviri: V. Güneş, İ. Keleş, M. Çitil)

Ameliyat prosedürü
99
(Çeviri: G. Atalan, M. K. Yönez)

İz element hastalıkları
18, 22, 122
(Çeviri: V. Güneş, İ. Keleş, M. Çitil)

İdrar yolu
28, 36, 46, 50, 75
(Çeviri: V. Güneş, İ. Keleş, M. Çitil)

Bölüm 1: SIĞIR

Sığır Olgu Soruları

OLGU 1.1 Sol bacak genu eklemi bölgesinde yaygın subkutanöz şişlik bulunan bir süt ineği muayeneye getirildi (**1.1a**). Şişliğin boyutu son iki ay içinde dereceli olarak artmıştır. Şişlik fluktuan yapıda ve deri oldukça gergindir. Deride delinme yarası bulunamamıştır. İnek topal değildir, sağlıklıdır ve iyi beslenmektedir. Çiftçi tarafından uygulanan antibiyotik tedavisi, kitlenin büyüklüğünü etkilememiştir. Kitlenin ultrason muayenesi >25 cm çapında anekoik kapsüllü alan ile birden fazla hiperekoik nokta göstermektedir.

1 Bu lezyon nedir?
2 Olası nedeni nedir?
3 Ne tür bir girişim yaparsınız?

OLGU 1.2 Daha önce kronik supuratif pnömoni tedavisi uygulanan yaşlı etçi bir sığırda, sonradan kilo kaybı, ventral ödem ve ishal bulguları gözlenmiştir. Serum protein analizi, belirgin hipoalbumineminin neden olduğu hipoproteinemiyi ortaya koymuştur. Ayrıca proteinüri de mevcuttur. Rektal palpasyonda sol böbrekte bir büyüme olduğu belirlenmiştir. Sağ böbreğin transabdominal ultrasonografik muayenesinde herhangi bir anormalliğin olmadığı belirlenmiştir.

1 Hangi hastalıkları göz önünde bulundurursunuz (öncelikli olarak)?
2 Tanınızı nasıl doğrulayabilirsiniz?
3 Bu hastalık nasıl tedavi edilebilir/önlenebilir?

OLGU 1.3 Son 2 gün boyunca ishali bulunan (**1.3a**) 10 günlük yatar durumda etçi bir buzağının muayenesini yapmanız istenmektedir. Buzağı, sahibi tarafından günde iki kez uygulanan oral rehidratasyon çözeltisine ve parenteral marbofloxacin uygulamasına cevap vermemiştir. Klinik muayenede, çalkantı ile saptanan abdominal gerginlik ve şiddetli halsizlik dışında önemli anormallikler tespit edilememiştir.:

Kan örneklerinin analizinde aşağıdaki sonuçlar ortaya konulmuştur:

Hematokrit değer (PCV)= 0.31 l/l (0.24-0.36) (%31, 24-36); total plazma proteini= 68.0 g/l (60-75) (6.8 g/dl, 6-7.5); sodyum= 128 mmol/l (128-145) (128 mEq/l, 128-145); potasyum= 7.2 mmol/l (3.6-5.6) (7.2 mEq/l, 3.6-5.6), klor= 105 mmol/l (94-111) (105 mEq/l, 94-1101). Kan gazı analizi: pH= 6.9 (7.35-7.45); pCO_2= 46 mmHg; HCO_3= 7 mmol/l (27-28) (7 mEq/l, 27-28); baz açığı= 20 mmol/l (20 mEq/l).

1.3a

1 Klinik açıdan anlamlı anormallikler hakkında yorum yapınız.
2 Hangi tedaviyi uygularsınız?

1.4

OLGU 1.4 Arkadan bakıldığında; karın bölgesi şişmiş (sol taraf elma, sağ taraf armut şeklinde), vücut kondisyon skoru kötü (VKS 1,5/5), yaşlı etçi bir inek görülmektedir. Bu karın şişkinliği geçen birkaç hafta içinde artmıştır. Sürüdeki inekler; 3 hafta içinde buzağılamaya başlayacaktır. Otları kötü bir merada, arpa samanı ve 1 kg konsantre yem ile beslenmektedir. Bu sabah, her zamanki görünümde ve iyi şekilde ineğin beslenmeye geldiği görüldü.

1 Bu koşullarda ne düşünürsünüz?
2 Ne gibi girişimlerde bulunursunuz?

OLGU 1.5 Bir Yetiştirici, süt ineklerini total karma rasyon ile besliyor. Yemler çok amaçlı kullanılan bir alanda (**1.5a**) depolanmaktadır.

1 Bu yem depolama yöntemiyle ilişkili hastalık risklerini ve potansiyel vektörleri listeleyiniz.
2 Bu hastalık riskleri nasıl azaltılabilir?

OLGU 1.6 Bir sığır çiftliğinde doğuma yardım etmek için çağrıldınız. Buzağı kulübelerine yaklaşırken, "gerekli olan malzemeleri" depolamak için kullanılan eski bir el arabası (**1.6**) dikkatinizi çekmektedir.

1 Antibiyotiklerin depolanması, şırınga ve iğne kullanımı/bertaraf edilmesinin uygunluğunu yorumlayınız. Bu uygulama ile ilişkili riskler nelerdir?
2 Pasif antikor transferini sağlamak için kullanılan şişe ve biberon başlığı üzerine yorum yapınız. Öngörebildiğiniz herhangi bir risk var mıdır? **3** Başka yorumlarınız var mıdır?

OLGU 1.7 Submandibular ödem ve gergin abdomenli zayıf vücut skoruna (BCS 1.5/5) sahip, gebe olmayan bir etçi inek tarafınızdan muayene edilmektedir. Bu ineğin canlılığı ve çevreye duyarlılığı normal olup, iştahı yerindedir. Abdominal palpasyon bulgularının yorumlanması zordur. Sağ abdomenin kraniyal alt çeyreğindeki transabdominal ultrason muayenesinde elde edilen ultrasonogram (**1.7a**) gösterilmektedir.

1 Önemli bulguları açıklayınız.
2 Hangi hastalık durumlarını düşünürdünüz?
3 Hangi işlemi gerçekleştirirsiniz?

OLGU 1.8 Bir Yetiştirici, besi hayvanlarının birçoğunun durgun, iştahsız ve ishal olduğunu bildirmektedir (**1.8**). Sığırların 4 hafta önce ahıra yerleştirildiği ve rasyonun arpa içeriğinin 2 gün önce *ad-libitum* olarak giderek arttırıldığı rapor edilmektedir. Bu durumdan etkilenen birkaç sığırın yürürken halsiz olduğu ve genellikle tökezlediği gözlenmiştir. Genişlemiş ve durgun rumen nedeniyle gergin bir abdomene sahip olup diş gıcırdatma sıklıkla duyulmaktadır. Oskültasyonda, rumen motilitesi kaybolmuş ve rumen hareketlerinde durgunluk, sıvı ve gaz birikimi nedeniyle çınlama sesleri duyulmaktadır. Çok sulu, ekşimsi ve sindirilmemiş tahıl içeren pis kokulu şidetli bir ishal vardır.

1 Hangi hastalıkları göz önünde bulundurursunuz (öncelikli olarak)? ve patogenez nedir?
2 Hangi işlemi gerçekleştirirsiniz?

OLGU 1.9 Sıcak bir yaz gününde arabayla seyahat ederken, bir tarlada gübrelikten drene olan yüzey suyunun içerisinde (**1.9**) duran sığırları görmektesiniz. Sığırlar koyunlar ile birlikte otlatılmaktadır.

1 Potansiyel hastalık risklerini sıralayınız. **2** Hangi acil eylemi tavsiye edersiniz?

1.9

OLGU 1.10 Sol gluteal bölgede belirgin şişlik ile sol bacakta ciddi derecede (10/10) topallığı olan diğer 45 düve ile birlikte merada bulunan 15 aylık Holstein bir düve mevcuttur (**1.10a**). Düve o kadar ağrı içersindedir ki, birkaç adımdan daha fazla yürümesi mümkün değildir. Sahada yapılan muayenede, 41.5°C'lik (106.7°F) yükselmiş rektal ısı, konjesyone müköz membranlar ve şişkin gluteal bölge üzerinde krepitasyon belirlenmiştir.

1.10a

1 Hangi hastalıkları göz önünde bulundurursunuz (öncelikli olarak)?
2 Hangi tedaviyi önerirsiniz?
3 Hangi kontrol önlemlerini önerirsiniz?

OLGU 1.11 Sağ arka bacağında 9/10 topallığı bulunan bir besi boğasını muayene ediyorsunuz. Boğa; 30 inek ile birlikte merada bulunmaktaydı, 2 gün önce akut topallık gösterdi ve şimdi günün çoğunu yatarak geçiriyor. Boğa yürümeye zorlandığında, etkilenen bacağı dışarı atmakta ve ağırlığının çoğunu medial tırnak üzerine vermektedir. Boğa inekler için tasarlanmış travaya alınır. Hissedilebilir eklem şişliği yoktur. Etkilenen ayağın kaldırılmasıyla, neredeyse tamamen tabanı (**1.11a**) kaplayan, aşırı derecede büyümüş lateral duvar ortaya çıkar.

1.11a

1 Hangi uygulamayı yapacağınızı açıklayınız.

OLGU 1.12 Beş yaşında erkek bir besi sığırının anamnez bulgularında 3 ay içerisinde abdominal gerginlik ve kondüsyon kaybı olduğu belirtilmektedir (**1.12a**). Hayvanın iştahı kötüdür ve rektumda mukus ile kaplanmış şekilde sert fekal yumaklar vardır. Boğanın eğimli bir sırt görünümü ve endişeli bir ifadesi bulunmaktadır. Abdomen belirgin bir şekilde gergin ve "elma-armut" görünümündedir (10 ila 4 arası gerginlik; **1.12a**). Rektal ısı normal sınırdadır. Kalp atışı dakikada 72 atımdır. Rumen kasılmalarının kuvvet ve oranı dakikada yaklaşık 3-4 atıma kadar arttırılmaktadır (normal hız her 40 saniyede bir atımdır). Sırttan çimdikleme testi (Williams'ın testi) negatiftir. Bir mide sondası uygulaması ile sadece az miktarda gaz çıkışı belirlenmiştir.

1.12a

1 Hangi hastalıkları göz önünde bulundurursunuz (öncelikli olarak)?
2 Tanınızı nasıl doğrularsınız?
3 Hangi girişimleri önerirsiniz?

OLGU 1.13 Yirmi adet 5 aylık besi danası buzağılarında serbest gaz birikmesi (**1.13a**) görülmektedir. İnekler kapalı ahırda barındırılmakta ve silajın yanı sıra günde 2 kg (4.4 lb) konsantre yem ile beslenmektedir. Bu hayvanlarda timpani öyküsü yoktur.

1.13a

1 Olası sebebler nelerdir?
2 Hangi işlemi gerçekleştirirsiniz?
3 Problemin çözüldüğünü ne zaman ve nasıl anlarsınız?

OLGU 1.14 On günlük besi ırkı bir buzağıda, her iki burun deliğinde kanama ve juguler damarın IV enjeksiyon bölgesinden (**1.14a**) uzun süreli kanama ile birlikte aniden gelişen hareketsizlik belirlenmiştir. Sürü 130 adet yeni doğan buzağı içermektedir ve son 3 haftada 82 adet buzağı doğmuştur. Geçen hafta ise benzer şekilde etkilenen iki buzağının bulunduğu; her iki buzağının 10-14 günlük olduğu, antibiyotik ve NSAID tedavisine rağmen ilk klinik belirtilerden 2 gün sonra öldüğü görülmüştür. Yetiştirici, bu buzağılara kulak numaralarını içeren etiketleri taktıktan sonra uzun süreli kanama olduğunu da not etmiştir. Mevcut buzağının doğumdan buyana normal olduğu, fakat emmeye son verdiği ve çoğu zaman yattığı görülmüştür. Rektal ısı 40°C (104°F)'dir. Sklera, sert damak ve dilin altında peteşiyal kanamalar vardır. Kalp atım hızı ve solunum hızı artmış, ancak anormal sesler yoktur. Göbek normaldir ve eklem şişlikleri yoktur.

1.14a

1 Hangi hastalıkları göz önünde bulundurursunuz (öncelikli olarak)?
2 Hangi tedavileri düşünürdünüz?
3 Tanınızı nasıl doğrularsınız?
4 Hangi koruyucu tedbirler uygulanabilir?

OLGU 1.1

1 Bu lezyon nedir? Büyük subkutanöz bir apse.

2 Olası nedeni nedir? Deride açık delinme yarası yok. Muhtemelen distal gluteal bölgeye kontamine bir IM enjeksiyonu.

3 Ne tür işlem yaparsınız? Tam drenajı sağlamak için apse ventral kenarından bistürü ile açılır (**1.1b**). Apse boşluğunun, önümüzdeki birkaç gün boyunca çok seyreltik povidon-iyot ile irrigasyonu yapılmalıdır. Parenteral antibiyotik tedavisi gerekli değildir. İneğe 2-3 ay önce IM enjeksiyon yapılıp yapılmadığını kontrol ediniz ve gerekiyorsa enjeksiyon tekniğini inceleyiniz.

1.1b

OLGU 1.2

1 Hangi hastalıkları göz önünde bulundurursunuz (öncelikli olarak)? Amiloidozis (kronik pnömoniye bağlı sekonder gelişim); sağ taraflı kalp yetmezliği; kronik şiddetli fasiolozis gibi kronik karaciğer patolojisi; piyelonefritis; paratüberkülozis; endokarditis.

Ekstrasellüler amiloid birikimi (anormal glikoprotein birikintileri) başlıca böbrekte, aynı zamanda bağırsakta, karaciğerde, böbreküstü bezinde, dalakta ve diğer dokularda ortaya çıkar. Hem primer hem de sekonder amiloidozis formları mevcuttur. Primer amiloidozis muhtemelen immün aracılı veya metabolik bir depolama hastalığıdır, sekonder amiloidozis ise çeşitli organ sistemlerindeki kronik enfeksiyonlarla (bu olguda kronik süpüratif pnömoni) ilişkilidir.

2 Tanınızı nasıl doğrulayabilirsiniz? Böbrek biyopsisi nadiren endikedir. Söz konusu ineklerdeki kötü kondüsyon nedeniyle çoğunun kesime gönderildiği ve tanısının otopside doğrulandığı anlamına gelir (**1.2**).

3 Durum nasıl tedavi edilir/önlenebilir? Durum geri dönüşümsüz olduğu için etkili bir tedavi yoktur. Kronik enfeksiyonun erken tedavisi, sekonder amiloidozis riskini azaltabilir, ancak bu durum nadirdir ve primer lezyona karşı oluşan klinik önemi sekonderdir.

1.2

OLGU 1.3

1 Herhangi bir klinik görünüm açısından anlamlı anormallikler hakkında yorum yapınız. Buzağı dehidre görünmüyor. Toplam plazma protein konsantrasyonu, yeterli pasif antikor transferi ile uyumludur (kolostrum alınması). Sodyum ve klorür konsantrasyonları normaldir. Çok düşük bikarbonat konsantrasyonu ve pH değeri, muhtemelen kalın bağırsakta sekonder süt fermantasyonu sonucunda oluşan ishal ve bikarbonat kaybı/organik asit üretiminin bir sonucu olarak metabolik asidozisi göstermektedir. Buzağı, hidrojen iyonlarının kompenzasyon değişimini takiben ekstrasellüler sıvıdaki potasyum iyonları nedeniyle hiperkalemiktir, buna rağmen tüm vücutta potasyum azalması olabilir.

2 Hangi tedaviyi uygularsınız? Tedavi asidozisi düzeltmelidir. Toplam baz açığı (veya negatif baz fazlalığı) aşağıdaki gibi hesaplanır:

baz açığı × bikarbonat alanı (ECF) × dehidre buzağı ağırlığı
=20 × (0.5) x 40 = 400 mmol bikarbonat

ECF = hücre dışı sıvı hacmi

32-48 g sodyum bikarbonat 400-600 mmol olacak biçimde, 3 litre izotonik NaCl çözeltisine eklenebilir ve 3 saat boyunca verilir, ilk litre 20 dakika boyunca verilir. Bu zaman diliminde belirgin bir iyileşme vardı (**1.3b**).

Daha yüksek bikarbonat içeriğinin kullanılması, temel açığın potansiyel kayıplarını ve devam eden kayıpları dikkate alır. Şiddetli asidozisi IV bikarbonat uygulaması ile düzeltildiği için, daha sonraki verilecek sıvıların yüksek oranda alkalileştirici bir oral rehidrasyon solüsyonu (ORS) içerip içermemesi tartışmalıdır. Bir litre süt, açlığın önlemesinde ORS'nin yerine tercih edilebilir; çünkü ORS düşük bir enerji içeriğine sahiptir. Omfaloflebitis veya poliartritis gibi fokal bakteriyel enfeksiyon bulguları olmadıkça, antibiyotik verilmesinin bir gerekçesi yoktur.



1.3b

İshal, genç buzağılarda bildirilen en yaygın hastalık ve İngiltere'deki en fazla ölüm nedeniydi. 2003-2012 yılları arasında neonatal ishalli buzağılardan toplanan yaklaşık

10.000 adet fekal örnek test edilmiştir. Rotavirus (%42), kriptosporidiyozis (%40), sığır koronavirüs (%9) ve kolibasillozis (%8) izolasyon oranlarına sahip olan numunelerin yaklaşık %75'inde tanıya ulaşıldı.

OLGU 1.4

1 Bu koşullarda ne düşünürsünüz? Yaşlı bir inekte muhtemelen ileri ikiz bir gebelik; fakir lifli diyet ve ilerlemiş gebelik sebebiyle genişlemiş rumen; hidroallontois; vagus indigesyonu; su toplanması (kalbin sağ taraflı yetmezliği); hidroamnion olabilir. Bu yaşlı inek; yetersiz ilave beslemeyle birlikte yüksek lifli diyetle beslenmekte ve muhtemelen ikiz gebelik taşımaktadır. Anormal plasental fonksiyonun sebep olduğu hidroallontoiste; gebeliğin son üç ayında, kısa bir sürede, aşırı miktarda allantois sıvısı (250 litre ve yukarısı) birikimi nedeniyle şiddetli karın büyümesi görülmektedir.

2 Ne gibi girişimlerde bulunursunuz? Doğumda yeterli kolostrum birikimini sağlamak ve ineğin ileri dönemlerde vücut kondisyon kaybını önlemek için arpa samanını ot silajı ile değiştirmeyi veya konsantre yemi arttırmayı tavsiye edin. Ananın yaşamı ve ileri gebelik için gerekli enerji takriben 80-90 MJ/gün olup, bu tipik olarak ad-libutum iyi kaliteli silaj ve her bir gün için 2-3 kg (4.4-6.6 lb) arpadan sağlanır. Şayet saman ile besleme yapılırsa, durumu iyileştirmek için üre veya diğer protein kaynakları ilave edilmelidir. Yeterli enerji seviyesi ile besleme eksikliği halinde, ikiz gebeliği bulunan ineklerde ketozis (gebelik toksemisi) görülebilir. Bu hayvan, 14 gün sonra canlı ikiz buzağı doğurmuştur.

OLGU 1.5

1 Resimdeki yem depolama yöntemiyle ilişkili hastalık risklerini ve potansiyel vektörleri listeleyin. Yabani kuşlar tarafından iletilen bir dizi *Salmonella* türleri; porsuklar tarafından nakledilen tüberkülozis; araç tekerleklerinden, botlardan vb. malzemelerden gıdaya bulaşan paratüberkülozis; köpekler ve tilkiler tarafından aktarılan *Neospora caninum*; yabani kuşların ölümünün ardından botulizm; küflü tahıl ve ıslak depolama hastalıklarından mikotoksikozis sayılabilir.

2 Bu hastalık riskleri nasıl azaltılabilir? Bina haşerelere karşı geçirmez olmalıdır. Gerekmedikçe giriş kapıları kapalı tutulmalıdır, aksi takdirde kapılara sahip olmanın avantajı yoktur. Depolama ambarları (**1.5b**) mümkün olan her yerde kullanılmalıdır.

OLGU 1.6

1 Antibiyotiklerin depolanması, şırınga ve iğne kullanımı/bertaraf edilmesinin uygunluğunu yorumlayınız. Bu uygulama ile ilişkili riskler nelerdir? iğneler ve şırıngalar tek kullanım için tasarlanmıştır. Buna rağmen hayvan sahipleri sıklıkla bunları bir çok kez kullanırlar (yeni şırınga/iğneler görüntüde yoktur). Bu durumda penisilin preparatları da dahil olmak üzere birkaç antibiyotik, 2 ila 8°C (35.6 ve 46.4°F) (bir yıl içinde buzdolabında) depolamayı gerektirir. Yüksek çevre sıcaklıklarına maruz kalınması ilaç etkinliğini olumsuz etkileyebilir. Kirli iğneler/şırıngalar nedeni ile kontamine olmuş enjeksiyon bölgelerinde, apse/selülit oluşumunda artan bir risk vardır. Keskin malzemelerin atılabildiği bir biyoatık kutusu yoktur. Bir 16 gauge iğne ineklerde yapılacak enjeksiyon için uygun değildir; 18 gauge bir iğne daha uygun olurdu.

2 Pasif antikor transferini sağlamak için kullanılan şişe ve biberon başlığı üzerine yorum yapınız. Öngörebileceğiniz herhangi bir risk var mı? Bir özefagus tüpü kullanmak yerine, buzağının kolostrum emmesini teşvik etmek iyi bir uygulamadır, ama şişe ve meme başının kirli olmaması gerekir. Buzağının; kolostrumun yanı sıra, meme ve şişeyi kirleten bakterileri de alması muhtemeldir. Buzağı difterisi, kontamine meme başının sürekli olarak kullanımından kaynaklanabilir.

3 Başka yorumlarınız var mıdır? Yeni doğmuş buzağıların muhtemelen göbek bölgesine püskürtülmesi için kullanılan el arabası içinde bir antibiyotik sprey kutusu vardır; bununla birlikte, bir sprey şişesi daha vardır, ancak içeriği güçlü bir veteriner iyodin solüsyonu gibi görünmemektedir. Meme başı daldırma şişesinin kullanılması göbekteki kontaminasyonun dezenfekte edilmesi için daha kolay bir uygulama olabilir.

OLGU 1.7

1 Önemli bulguları açıklayınız. Abdominal boşluk içinde bol miktarda serbest sıvı bulunmakta ve karaciğer dahil olmak üzere iç organlar dorsale yer değiştirmiştir (**1.7b**). Sıvıda fibrin olmadığından mevcut sıvının bir transudat olması muhtemeldir. Karaciğer, kronik venöz konjesyon (kırmzı-gri renk değişimi) durumu ile tutarlı belirgin yuvarlak kenarlara sahiptir. Amiloidozis, hepatomegali ve asitesi de açıklayabilir, ancak sığırlarda nadirdir.

2 Hangi hastalık durumlarını düşünürdünüz? Asites, sağ kalp yetmezliği ya

da hipoproteineminin (hipoalbuminemi) sonucunda ortaya çıkar. Sağ kalp yetmezliğinin nedenleri arasında kronik süpüratif pnömoni ve yaygın fibrozisli alveolitis gibi kronik solunum yolu hastalığı; timik lenfosarkom veya apse gibi mediastinal kitle; endokarditis; perikarditis; dilate kardiyomiyopati (DCM) olabilir. Hipoalbumineminin nedenleri arasında kronik fasiolozis; amiloidozis; piyelonefritis; paratüberkülozis; bağırsak tümörü (koyunlara kıyasla sığırlarda nadirdir) sayılabilir.
3 Hangi işlemi gerçekleştirirsiniz? Göğüs bölgesinin dikkatli bir oskültasyonu ile septik perikarditis saptanabilir, ancak sığırlarda endokarditis ve DCM olgularında belirgin bir üfürüm olmayabilir. Pleural efüzyon ve yüzeyel akciğer patolojisini kontrol etmek için transtorasik ultrasonografi, kalp kapakçıklarının ultrasonografik incelenmesi, serum protein analizleri, dışkıda parazit yumurtaları için sedimantasyon testi ve sağ böbreğin transabdominal muayenesi yapılmalıdır.

Yapılacak herhangi bir uygulama bu testlerin sonuçlarına göre gerçekleştirilir. Bu inekte triküspid kapakta vejetatif endokarditis doğrulanmıştır.

OLGU 1.8

1 Hangi hastalıkları göz önünde bulundurursunuz (öncelikli olarak) ve patogenez nedir? Arpa zehirlenmesi/ruminal asidozis ve salmonellozis akla gelir. Fazla miktarlarda karbonhidrat açısından zengin yemlerin ani ve alışılagelmişin dışında alınması ve fermantasyonu, pek çok selülolitik bakteri ve protozoayı öldüren rumen pH'sındaki düşüşle birlikte artan laktik asit üretimi ile sonuçlanır. *Streptococcus bovis* gibi asit toleranslı bakteriler daha fazla laktik asit üretir. Dehidrasyona neden olan ekstraselüler alandan rumene sıvı geçişi ile rumen sıvısı ozmolaritesinde belirgin bir artış vardır. Düşük rumen pH'ı rumende motiliteyi azaltır, stazis ve hafif şişkinliğe neden olur. Rumende üretilen laktatın kan dolaşımına geçmesi sonucu metabolik asidozis gelişir. Bu metabolik kriz, ayrıca, bütünlüğü bozulmuş rumen mukozası yoluyla toksin emilimi ile daha da artmaktadır.
2 Hangi işlemi gerçekleştirirsiniz? Çoğu durumda tedavi; oral sıvılar, IV multivitamin preparatları ve antibiyotik tedavisi ile sınırlıdır. Tescilli antiasit ürünler, bir inek için 20 litre suyla seyreltilen; 220 g sodyum bikarbonat, 110 g magnezyum oksit ve 40 g maya hücresi ekstraktı içerir. Asidozu önlemek için 500 gr magnezyum hidroksit/450 kg dahil olmak üzere antiasit tamponlar da önerilir. Ciddi şekilde etkilenen sığırlarda, hepatik portal ven yoluyla potansiyel bakteremiye karşı koymak için 10 güne kadar günlük Penisilin enjeksiyonları yapılır. İntravenöz sıvılar bikarbonat içermeli ve acil bir durumda 2 ila 3 saat içinde 10 mmol/l bikarbonat verilmesi ve ilerlemenin izlenmesi güvenli olacaktır. Pratik durumlarda: 16 g sodyum bikarbonat = 200 mmol bikarbonat eşitliği dikkate alınarak, %7 dehidrasyon tahmin edilen 320 kg'lık bir düve için hesaplama şu şekilde yapılır: Tahmini baz açığı × dehidre vücut ağırlığı × hücre dışı sıvı hacmi (yani 10 × 300 × 0.3) = 900 mmol bikarbonat yeterli olur

Dolayısıyla, 5 litre serum fizyolojik içindeki 72 g sodyum bikarbonat, 320 kg'lık bir hayvanda 10 mmol/l'lik bir baz açığına denk gelir. Rumen içeriğinin sifonlanması (rumen lavajı) yapılır. Büyük hacimli ılık musluk suyu, çok geniş bir delikli mide sondası ile tekrar tekrar uygulanır ve daha sonra verilen su sifon ile dışarıya alınır. Rumen içeriğinin dışarıya çıkarılması için rumenotomi vasıtasıyla rumen lavajı da denenebilir, ancak ameliyat sırasında karın boşluğuna içeriğin sızmasını önlemek için büyük bir dikkat gereklidir, çünkü etkilenen sığırlar çoğunlukla yatmış durumdadır ve büyük hacimli sıvı içeriği nedeniyle rumen duvarının önemli bir kısmının dışarıya alınması genellikle mümkün değildir:

Yönetim önleme/kontrol önlemleri: tahıl/konsantre yemleme, *ad-libitum* beslenmesinden en az 6 hafta önce kademeli olarak artırılmalıdır. Rasyonun %10'undan fazlası kaliteli kaba yem olacak şekilde düzenlenmelidir.

OLGU 1.9

1 Potansiyel hastalık risklerini sıralayınız. Buzağılarda koksidiyozis (*Eimeria alabamensis*); leptospirozis; *S. typhimurium* ve *S. dublin*; yaban hayvanı ve haşerattan kaynaklanan egzotik serotipler; kriptosporidiyozis (buzağı); paratüberkülozis (enfekte olmuş buzağılar); *Neospora caninum*'un neden olduğu abort, ortak alanlar veya meralar eğer köpekler/tilkiler tarafından bir yaşam alanı olarak kullanılmışsa (dışkı ile kontaminasyon) veya son zamanlarda gübrelenmiş otlak alanlarda yüzey sularının drene olduğu yerlerde nitrat zehirlenmesi; *Mycobacterium tuberculosis* (enfekte sığır/porsuk dışkısı ile kontamine olursa)'dir

2 Hangi acil eylemi tavsiye edersiniz? Yüzey suyu derhal tel çitlerle çevrelenip kapatılmalı ve şebeke suyu kullanılmalıdır. Hayvanların ortak kullanılan alanlara erişimi engellenmelidir.

OLGU 1.10

1 Hangi hastalıkları göz önünde bulundurursunuz (öncelikli olarak)? Şunları içerir: Yanıkara (clostridial miyozitis); femur kırığı; selülitis/penetrasyon yarası; tetanozis.

2 Hangi tedaviyi önerirsiniz? İlerleyen olgularda, Yanıkara için etkili bir tedavi yoktur ve düve refah nedenlerinden ötenazi edilmelidir. Penisilin, oral sıvılar ve IV NSAID enjeksiyonu gibi destekleyici tedavi ile tedaviye başlanabilir, ancak bu vakadaki nekropsi muayenesi, kaslarda kuru ve koyu mor renk, çok sayıda gaz cepleri nedeniyle bunun işe yaramayacağını ve sadece hayvanın acısını uzattığını ortaya koydu (**1.10b**). Akciğerler konjesyone ve ödemlidir. Yakın zamanda bölgede yapılan arazi çalışmaları nedeniyle yığınlarca toprağın kazılması Clostridia'nın kaynağı olabilir, bununla beraber boğanın kendine özgü davranışları sırasında kas sisteminde oluşturduğu travmalar da bakteri çoğalması için anaerobik ortam sağlayabilir.

3 Hangi kontrol önlemlerini önerirsiniz? Çiftçiye, kalan sığırları derhal *Clostridium chauvoei* (Yanıkara)'ya karşı aşılaması önerildi. Ek olarak, tüm sığırlara, aşılama prosedürünün başka vakaları tetiklemesini önlemek için aşılama sırasında prokain penisilin enjekte edildi. İkinci Yanıkara aşısı 2 hafta sonra uygulandı. Bu grupta başka kayıp olmadı. Çiftlikte daha önce Yanıkara'dan kaynaklanan kayıplar olduğundan Yanıkara aşısının yapılması ucuz ve değerli bir sigorta poliçesidir.

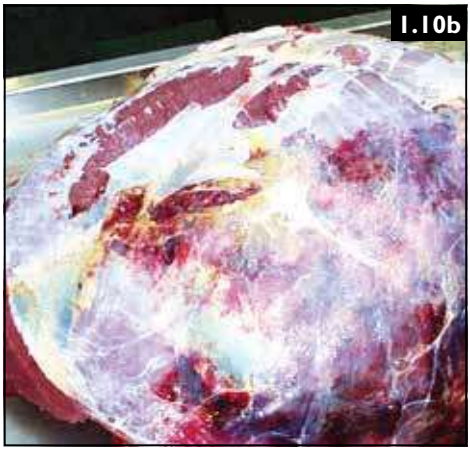
1.10b

OLGU 1.11

1 Ne yapacağınızı açıklayınız? Boğanın yürüyüş şekli, lateral tırnağı etkileyen bir lezyonu gösterir. En olası lezyon, yaygın olarak tabandaki abaksiyal beyaz çizgide ortaya çıkan beyaz çizgi apsesidir. Taban apsesi de mümkündür. Taban ülserleri ve dijital dermatitis, besi sığırlarında nadirdir ve sırasıyla tabanlar ile ökçeye yakın muayenesinde belli olur. Tabanları kaplayan aşırı büyümüş boynuz tırnak, bir tırnak bıçağı kullanılarak hızlıca yontulur ve beyaz çizgide delici küçük keskin taşların/siyah izlerin varlığı araştırılır. Bunlar var ise; beyaz çizgi apsesi koroner banda doğru yükselir, bu nedenle tabandan ziyade duvar çıkarılmalıdır. Koryumda herhangi bir hasar olmamalıdır ve böylece tırnak yontulurken kanama olmaz. Önemli miktarda basınç altında olan apseyi (**1.11b**) açığa çıkarmak için fazla miktarda boynuz tırnak çıkartıldı. Bu olgu için koryum zarar görmediği için ayağın bandaja alınmasına ve antibiyotik uygulamasına gerek yoktur.

Boğa 24 saat içerisinde tedaviye cevap verdi ve topallık tekrarlamadı. Hemoraji; bu tırnağın tabanında, taban ülseri bölgesinde belirgindir. Çiftçiye, özellikle boğalar için tasarlanmış, eğimli bir travayda rutin tırnak kesimi ile ilgili öneride bulunuldu.

1.11b

1.12b

OLGU 1.12

1 Hangi hastalıkları göz önünde bulundurursunuz (öncelikli olarak)? Vagus indigesyonu, lokalize peritonitis, LDA ve travmatik retikülitis göz önünde bulundurulmalıdır.

2 Tanınızı nasıl doğrularsınız? Vagus indigesyonunun teşhisi klinik bulgulara (rumen hipermotilitesi ve abdomenin şekli) ve diğer hastalıkların dışlanmasına dayanır. Genellikle travmatik retikülitten kaynaklanan lokalize peritonitisin, kalp hızının normal olduğu vagus indigesyonunun en yaygın nedeni olduğu düşünülür. Olguda 5 MHz'lik bir sektör tarayıcısı kullanılarak ön karın ultrasonografik incelemesinde herhangi bir anormallik tespit edilemedi. Ultrason eşliğinde yapılan abdominosentez ile düşük protein konsantrasyonu ve lenfositlerden (normal değerler) oluşan düşük hücre sayımı ile az miktarda saman renkli periton sıvısının varlığı belirlenmiştir.

3 Hangi girişimleri önerirsiniz? Abdominal gerginliğin kronikliği ve şiddeti nedeniyle, bu boğaya ait prognozun, çok zayıf olduğu düşünüldü ve kesime gönderildi. Dolayısıyla hiçbir otopsi bulgusuna ulaşılamamıştır. Postmortem muayenede çoğu zaman, büyük olasılıkla önmidelerin belirgin gerginliği dışında herhangi bir ciddi lezyon ortaya çıkmaz (**1.12b**, gaz rumenden salınmıştır).

1.13b

OLGU 1.13

1 Olası nedenler nelerdir? Fiziksel tıkanıklık/şok; daha önceki bronkopnömoni ile ilişkili büyümüş mediastinal ve bronşial lenf nodülleri ile özofagus üzerinde basınç, torasik kitle (timik lenfosarkom); kötü beslenme muhtemel nedenlerdir. Belirli bir nedeni teşhis etmek çoğu zaman mümkün değildir.

2 Hangi işlemi gerçekleştirirsiniz? Birikmiş gazı boşaltmak için bir orogastrik sonda uygulayınız. Trokar/kanül yerleştiriniz (**1.13b**) veya problem 3-4 gün içinde günde bir kereden fazla tekrarlıyorsa rumen fistülü oluşturunuz. Kronik pnömoni olup olmadığını kontrol ediniz; ultrason ile göğüs bölgesinin taraması yapılabilir ve buna göre tedavi edilebilir (örneğin, kronik süpüratif

pnömoni için uzun süreli penisilin tedavisi). Yaz aylarında bir trokar yerleştirilirse, yara kenarlarının kütan miyazisi için düzenli olarak kontrol ediniz. Timpaninin bir nedeni bulunmazsa, rasyonu özellikle protein içeriği yönünden gözden geçiriniz. Bununla birlikte, bir grup besi sığırında ortaya çıkan tek bir vaka, diyetin olası bir sebep olamayacağını düşündürür.

3 Problemin çözüldüğünü ne zaman ve nasıl anlarsınız? Timpaninin tekrar edip etmediğini veya primer sorunun başarılı bir şekilde tedavi edilip edilmediğini kontrol etmek için trokar'ı 2-3 hafta sonra tekrar uygulayın. Eğer timpani birkaç gün sonra tekrar etmez ise, trokarı çıkarın ve karın duvarındaki yara, abdominal duvara sıkı sıkıya adheze olan rumeni hızla kapatacaktır. Rumen fistülü yaklaşık 2-3 ay sonra yara kenarlarından granülasyon dokusu ile kapanacaktır.

OLGU 1.14

1 Hangi hastalıkları göz önünde bulundurursunuz (öncelikli olarak)? Bovine Neonatal Pansitopeni (BNP) ve septisemi ile ilişkili koagülopati. BNP, 2007'den bu yana Avrupa genelinde tanımlanmış yeni bir buzağı hastalığıdır. Hastalık periferik trombosit ve lökositlerin tükenmesiyle birlikte kemik iliği hipoplazisine bağlı kanama bozukluğu olarak kendini gösterir ve 1 aylıktan küçük buzağılarda yüksek mortalite ile seyreder. Hastalık, bazı ineklerdeki kolostrumdaki alloantikorların alınması ve daha sonrasında bu alloantikorların buzağıların hematopoietik hücrelerine bağlanması ile ilişkilidir. BNP, etkilenen buzağılarda belirli bir BVDV aşısının (Pregsure® BVD; Pfizer Hayvan Sağlığı) kullanımı ile sıkı bir şekilde ilişkilidir.

2 Hangi tedavileri düşünürdünüz? Tedavisi yoktur ve etkilenen buzağılar hayvan refahı nedenleri yönünden ötenazi edilmelidir. Teşhisten şüphe duyulduğunda, antibiyotiklerle ve NSAID'lerle semptomatik olarak tedavi düşünülebilir.

3 Tanınızı nasıl doğrularsınız? Hematolojik muayene; yoğun lökopeni ve trombositopeniyi ortaya çıkarır. Hastalık, nekropside multifokal peteşiyal, ekimotik ve aşırı kanamalı hipoplastik veya aplastik kemik iliği ile karakterizedir (**1.14b**).

1.14b

4 Hangi koruyucu tedbirler uygulanabilir? Bu etçi sığır sürüsünde BNP vakaları, ilk 36 saat içerisinde buzağıların süt ile kolostrum alınmasının engellenmesi ve Pregsure® BVD ile aşılanmamış bir sütçü inek sürüsünden elde edilen

Bölüm 2: KOYUN

Koyun Olgu Soruları

OLGU 2.1 Sonbahar döneminde, geçtiğimiz 4 günde toplam 120 adet ve 7 aylık aşılanmamış Suffolk melezi kuzulardan üçü ölü bulundu. Bazı kuzuların 12-24 saat boyunca kötü kokulu ishal ile birlikte çok durgun ve depresif olduğu, ayrıca bir antibiyotik tedavi uygulanmasına rağmen öldükleri belirtilmiştir. Kuzular meradadır. Tahıl ambarına kırılmış arpa (**2.1**) 2 hafta önce getirilmiştir. Rasyon *ad-libitum* olarak verilmiştir.

1 Bu sütten kesilmiş ve aşılanmamış kuzularda hangi problemler ani ölümlerin yaygın görülen nedenleri (öncelikle ve büyük olasılıkla) olabilir?
2 Geçici teşhisinizi nasıl doğrulayabilirsiniz?
3 Hangi tedavileri düşünürdünüz?
4 Hangi kontrol önlemlerini önerirsiniz?

2.1

OLGU 2.2 Üç günlük bir Suffolk melezi erkek kuzu, artan abdominal gerginlik, hafif kolik ve sık sık tenesmus (**2.2a**) belirtileri göstermektedir. Kuzu canlı ve uyanıktır, fakat anasını emmeyi bırakmıştır.

1 Çoğunlukla ve öncelikle hangi hastalıkları göz önünde bulundurursunuz?
2 Hangi işlemi gerçekleştirirsiniz?

2.2a

OLGU 2.3 Yaz aylarında, yanakları etkileyen 1-3 cm çapında, subkutan apsesi olan bir damızlık koyunu muayene ediyorsunuz. Bu apseler, kılları dökülmüş alanlar tarafından çevrelenmiş ve deri yüzeyine doğru fistülleşmiştir (**2.3**). Submandibular lenf düğümleri büyüktür. Koyunlar, bir tür çalı ve diğer dikenli bitkileri içeren sert bir merada otlatılıyordu.

2.3

1 Çoğunlukla ve öncelikle hangi yaygın problemleri göz önünde bulundurursunuz?
2 Bu enfeksiyonun bir sonucu var mı?
3 Tanı nasıl onaylanır?
4 Hangi tedavi(ler) gereklidir?

OLGU 2.4 Beş yaşında bir damızlık koyunda, kronik kilo kaybı öyküsü (BCS 1.5/5) olduğu belirtilmiştir. Gruptaki koyunların geri kalanları 3/5 ila 3.5/5 arasında vücut kondüsyonuna sahiptir. Rektal ısı 39.0°C (102.2°F)'dir. Koyunun iştahı azalmıştır. İshal yoktur. Göğüs öskültasyonunda, kalp hızında hafif bir artış (dakikada 96 atım) haricinde hiçbir anormallik ortaya konulmamıştır. Açıkca gözlenebilen bir sıvı dalgalanması ile belirgin abdominal genişleme (**2.4a**, sağdaki koyun) vardır. 5.0 MHz'lik bir sektör probu ile yapılan ultrasonografik incelemede, 10-12 cm genişliğinde sıvı akümülasyonu ile birlikte abdominal iç organların dorsale doğru yer değiştirdiği ortaya konuldu. Fibrin birikimleri yoktur.

2.4a

1 Hangi durumları düşünürdünüz?
2 Hangi ileri testleri yaparsınız?
3 Tanınız nedir ve hangi tedaviyi uygularsınız?
4 Muhtemel sebep nedir?

OLGU 2.5 Sonbaharda, bir sonraki üreme mevsimi için tutulacak koyunlar seçilirken, bir müşteri normal koyunlara göre çok daha zayıf vücut kondüsyonunda birkaç genç damızlık dişi bulur (**2.5a**; soldaki etkilenmiş koyun, BCS 1.5/5; sağ, BCS 4/5). Ayrıca yapağı açık ve kalitesizdir. Etkilenen koyunların rektal ısısı normal olup, diyare belirtileri yoktur.

1 Geçici tanınız nedir (büyük olasılıkla, öncelikle)?
2 Hangi testleri yapacaksınız?
3 Hangi eylemleri önerirsiniz?
4 Hangi kontrol önlemleri alınabilir?

2.5a

OLGU 2.6 Kış mevsiminde bir koyun yetiştiricisi, yerel bir mezbahaya gönderilen 20 adet 9 aylık kuzulardan oluşan grubu etkilediği belirtilen bir "pnömoni" raporu (**2.6**) alıyor. Müşteriniz bu rapor karşısında şaşırmıştır; çünkü sözkonusu olan kuzu grubunda son 2 ay içinde hiç bir mortalite olmaksızın iyi bir gelişim göstermişlerdi. Kuzular 10 hafta önce ağıla alınmış ve *ad-libitum* konsantre yem ile beslenmiştir. Kuzular, 4. ve 5. ayda clostridial hastalığa karşı aşılanmış, ancak *Pasteurella* pnömonisine karşı aşılanmamıştır.

Kuzular son olarak Eylül ayında, ağıla alınmadan 1 ay önce bir antihelmintik ile tedavi edildi. Kuzularda bazen öksürme nöbetleri oluşmakla birlikte genellikle canlı ve uyanık görünmektedirler. Yüksek bir solunum hızına sahip üç kuzunun (dakikada 60 solunum) incelenmesi sonucunda, normal rektal ısılar (39.2-39.6°C [102.6-103.3°F]) ortaya çıkarılmıştır. Kuzuların hiçbirinde mukopurulent bir burun akıntısı yoktur.

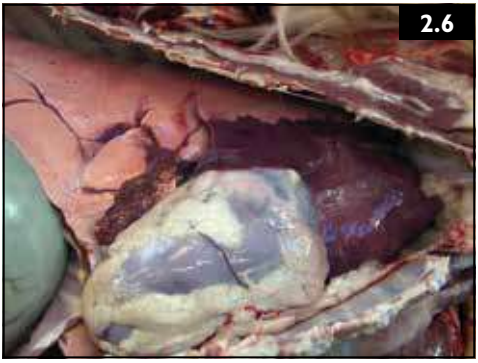
2.6

1 Hangi problemlerden şüphelenirsiniz (büyük olasılıkla, öncelikle)?
2 Hangi tedavileri uygularsınız?
3 Hangi tavsiyede bulunursunuz?

OLGU 2.7 Doğum esnasında ani olarak tetraparezi başlayan 5 günlük Texel ırkı bir kuzu incelendi; kuzu, yaşamının ilk 4 gününde normaldi (**2.7a**). Benzer şekilde etkilenen dört kuzu geçen hafta öldü. Kuzunun rektal ısısı normaldir. Palpe edilebilen eklem şişliği ve şişmiş lenf düğümü yoktur. Boynun hafif manipülasyonunda hasar alan, servikal ağrının kanıtı olarak düşük kafa duruşu vardır. Refleks arkları dört ayağın her birinde artar. Göbek kalıntısı kuru ve kırılgandır.

2.7a

1 Tanınız nedir (büyük olasılıkla, öncelikle)?
2 Tanınızı nasıl doğrulayabilirsiniz?
3 Hangi tedavileri uygularsınız?
4 Hangi önleyici tedbirler alınabilir?

OLGU 2.8 Dört yaşındaki zayıflamış ve sarkık karınlı bir İskoç ırkı (Scottish Blackface) koyunu muayene ediyorsunuz. Yapağı açık renkli ve kötü kalitelidir. Rektal ısısı normaldir. İntraorbital yağ dokusunun kaybı nedeniyle büyük oranda olduğu düşünülen çökmüş gözler görünmektedir. Müköz membranlar solgun görünmektedir. İshale ait herhangi bir delil yoktur. Yetiştirici bunun çiftliğinde yaygın bir olay olduğunu ve yıllık yaklaşık %3-5 oranında mortalite oranı olduğunu bildirmektedir. Resimdeki ultrasonogram (**2.8a**) transabdominal ultrason muayenesinden elde edilmiştir.

2.8a

1 Önemli ultrasonografik özellikleri değerlendirin.
2 Sizin öngördüğünüz teşhisiniz nedir (çoğunlukla ve öncelikle)?
3 Hangi ileri testleri tavsiye ederdiniz?
4 Hangi işlemi gerçekleştirirdiniz?

OLGU 2.9 Büyük bir İskoç mera ve işletmesinde yeni bir çiftlik yöneticisi görevi devralmış ve 2400 başlık damızlık koyun sürüsünde yıl boyunca oluşan kayıplarla birlikte yıllık %12'nin üzerinde bir koyun mortalitesi deneyimi yaşamıştır. Sürü, yılın büyük bir bölümünde (hektar başına 1 koyun) kaba bir merada yoğun bir şekilde otlatılmaktadır ancak sert hava hastalıkları nedeniyle kış mevsiminde 10 hafta boyunca ağıla kapatılmaktadırlar. Bazı koyunlar, belirgin akut solunum yolu hastalığı nedeniyle 1-2 gün içerisinde ölürken, diğerleri ölümden önce belirgin şekilde zayıflamaktadır. Bu kayıpları daha ayrıntılı bir şekilde araştırmak için, yöneticiniz sizin tavsiyelerinizi almadan, bir veteriner laboratuarına kötü durumdaki altı gebe olmayan koyunu teslim eder. Nekropsi bulguları, ileri evrede pulmoner adenokarsinom (OPA) lezyonları olan bir koyunu, paratüberkülozlu bir dişiyi ve kötü molar diş çekimi olan bir olguyu ortaya çıkarmıştır. Kalan üç koyunun ikisinde çok az bir kronik karaciğer kelebeği belirtileri dışında, önemli bir bulgu yoktur.

1 Otopsi sonuçlarını nasıl yorumlarsınız?
2 Hangi tavsiyelerde bulunursunuz?

OLGU 2.10 Özellikle yürütülmeye zorlandığında (**2.10a,b**), sık sık sinir uyarımlarının yetersizliği belirtileri gösteren ve ön ayaklarında tökezleme oluşan iki adet 15 aylık Texel koçu muayene ediyorsunuz. Bariz arka bacak ataksisi ve halsizliği ile ön bacaklarda simetrik bozukluk vardır. Bu belirtiler ilk defa 6 ay önce kaydedildi. Atlama kusurları dört bacağın her birinde de mevcuttur. Geri çekilme refleksleri arka ve ön bacaklarda abartılıdır. Bazen koyunlar tutulduklarında çökerler. Lateral pozisyonda yatırıldıklarında, arka ayaklarında belirgin bir ekstensör ton artışı vardır. Klonik hiperrefleks ve çapraz ekstansör refleksleri de arka bacaklarda mevcuttur.

1 Hangi hastalıkları düşünürdünüz?
2 Daha fazla hangi test yapılabilir?
3 Hangi girişimleri/tedavileri önerirsiniz?
4 Hangi kontrol önlemleri alınabilir?

2.10a


2.10b

OLGU 2.11 Kranial sinirlerin (CN) III, V ve VII (**2.11a**) çoklu bilateral yetersizliğini gösteren 8 aylık bir besi kuzusunu muayene ediyorsunuz. Dışarıdan yapılan etkilere karşı oluşan cevabın değerlendirilmesi güvenilmez olarak kabul edilmektedir. Kuzu ataksiktir ve dakikada 40 vuruşluk bir bradikardiye sahiptir. Bilateral mukopurulent nazal akıntı vardır.

2.11a

1 Hangi hastalıkları düşünürdünüz?
2 Bu durumun sebebi nedir?
3 Hangi tedaviyi uygularsınız?
4 Bu kuzu için prognoz nedir?

OLGU 2.12 Yaklaşık 1 hafta boyunca ön bacaklarında (**2.12a**) ağırlığını taşımakta zorlanan 5 aylık bir Suffolk melezi kuzuyu muayene ediyorsunuz. Kuzu, hayatının ilk 4 ayı boyunca normal görünüyordu. Ayaklarında herhangi bir lezyon, palpe edilebilen eklem şişlikleri veya şişmiş preskapuler lenf yumruları yoktur. Ön bacaklarda azalmış refleks ve yumuşak felç ile birlikte yetersiz düzeyde motor nöron belirtileri vardır. Artmış refleksler ve spastik felç ile birlikte arka ayaklarda üst motor nöron belirtileri vardır.

2.12a

1 Lezyonun olası yeri nerededir?
2 Ne tür bir lezyondan şüphelenirsiniz (büyük olasılıkla, öncelikle)?
3 Daha fazla araştırma için neler yapılabilir?
4 Hangi prognozu teklif edersiniz?

OLGU 2.13 Size kuzu başının vulva dudakları arasından göründüğü, fakat her iki ön bacağın göğüsün yanında yatay kaldığı koyun güç doğum olgusu sunulmuştur ('asılı kuzu'; **2.13a**).

1 Ne gibi bir müdahalede bulunacaksınız?

2.13a

OLGU 2.14 Kış sonlarında bir koyun yetiştiricisi, kuzulamadan 4 hafta önce 600 koyundan 6'sını etkileyen ani başlayan körlük olgularını bildirmiştir. Koyunlar, *ad-libitum* ot silajı ve günlük hayvan başına 350 gr konsantre yem ile beslenmektedir. Dört koyunda ikiz, birisinde tekli gebelik bulunurken, diğer koyun gebe değildir. Koyunlar ses ve dokunmalara karşı aşırı duyarlıdır ve kolayca tutulabilmektedir (**2.14a**). İştah iyi görünmektedir. Klinik muayenede dışarıdan yapılan etkilere ve ışık yanıtlarına karşı bilateral pupiller refleks kayıpları ortaya çıkarılmıştır (**2.14b**). Oftalmik muayenede, optik diskte hafifçe daralmış retinal damarlar ve bu damarların hafif yer değiştirmeleri ortaya konulmuştur. Koyunlar, 1 hafta önce karaciğer kelebeği tedavisi görmüş ve klostridiyal hastalıklara karşı aşılanmışlardır.

1 Hangi hastalıkları düşünürdünüz?
2 Hangi tedaviyi uygularsınız?
3 Bu salgının önemi nedir?

2.14a

2.14b

2.15a

OLGU 2.15 Her iki karpal eklemin (**2.15a**) dorsal yüzeyinde, büyük, ağrısız, yumuşak şişlikler ile ortaya çıkan, yakın zamanda satın alınan Texel koçu üzerine yorum yapmanız isteniyor. Koç topal değildir. Preskapular lenf düğümleri normal boyuttadır. Karpus'un dikkatli bir şekilde manipülasyonunda ağrı yoktur. Rektal ısı normaldir ve koç iyi bir iştaha sahiptir.

1 Hangi hastalıkları göz önünde bulundurursunuz (öncelikli olarak)?
2 Daha ileri muayene yöntemleri hangileridir?
3 Hangi tavsiyeyi önerirsiniz?

OLGU 2.16 Bir aylık ikiz kuzuları olan ve merada otlayan bir koyunun, sürünün gerisinde izole kaldığı tespit edilmiştir. Koyunun sağ arka bacağında topallık ve yerde sürüme olduğu görülmektedir. Koyunda, toksik mukoza zarları ile ağır bir depresyon bulunmaktadır. Rektal ısı yükselmiştir (41.2°C [106.1°F]). Kalp atım sayısı dakikada 130'un üzerine çıkmıştır. Solunum sayısı dakikada 45'e yükselmiştir. Rumen hareketi yoktur. Memenin muayenesinde, arka karın duvarından göğüs boyunca uzanan deri altında ödem ile sağ meme lobunda (**2.16a**) yaygın gangrenöz mastitis görünmektedir.

2.16a

1 Hangi patojenler var olabilir?
2 Prognozu nedir?
3 Ne gibi bir müdahale yapacaksınız?
4 Hangi kontrol önlemleri uygulanabilir?

OLGU 2.1

1 Sütten kesilmiş, aşılanmamış kuzularda ani ölüme neden olan en yaygın başlıca problemler nelerdir? Bunlar: asidozis; septikemik pastörellozis; *Cl. Perfringens* tip D'nin neden olduğu yumuşak böbrek hastalığı, bakteriyel toksinlerin oluşturduğu koyunların bağırsak hastalığı; akut fasciolosis/kara hastalık; parazitik gastroenteritis (özellikle *Trichostrongylus vitrinus*)'i içerir.

2 Geçici teşhisinizi nasıl doğrulayabilirsiniz? İki kuzunun postmortem muayenesinde, büyük miktarlarda arpa içeren kokuşmuş (ekşimiş, bozuk) rumen sıvı içeriği (çorba kıvamında) tespit edilir. Rumen pH değeri 5.0'dır (normali >6.5). Bağırsakların kalan kısmı sıvı ile doludur. Önemli kabul edilecek akciğer/karaciğer lezyonu yoktur. Glukozüri yoktur (yumuşak böbrek hastalığı için faydalı bir saha testidir). Fekal parazit yumurta sayımı 100-150 EPG'dir (gram dışkıdaki yumurta sayısı).

3 Hangi tedavileri düşünürdünüz? Besi kuzularının göreceli olarak düşük ekonomik değeri, tedavi konusundaki düşünceleri sınırlandırır. Bu amaçla 3-5 gün süreyle IM penisilin enjeksiyonu ve tek doz IV tiamin veya multivitamin preparatı enjeksiyonu yapılabilir. Penisilin, rumen yangısını takiben oluşan bakteriyemiye karşı etkili olurken, multivitamin preparatlarının karaciğer fonksiyonlarına yardımcı olduğuna inanılmaktadır. Bikarbonat içeren IV sıvılar (3 litre serum fizyolojik içinde 5-10 mEq/kg bikarbonat 3 saat süresince) yatalak (asidotik) koyunlarda hastalığı engelleyici niteliktedir. Alternatif olarak, 5 litre su içinde orogastrik sonda ile sodyum bikarbonat (10-20 g) ve aktif kömür verilebilir. Kuzuların, klostridial hastalığa karşı hemen aşılanması gerekir.

4 Hangi kontrol önlemlerini önerirsiniz? Göz önünde bulundurulabilecek seçenekler rasyona parçalanmış pancar posası eklemektir. Aşağıdaki öneriler otomatik bantlı yemleme için kolay uygulanabilir değildir:

- Rasyonu günde 100 g'a hemen düşürünüz.
- Tüm yemlerin 10 dakika içinde yenmesini sağlayacak şekilde konsantre beslemeyi 50 g/hafta oranında sürekli olarak arttırınız.
- Tüm koyunlar için yaklaşık 250 g/gün/koyun olacak şekilde herbir koyun tükettiğinde rasyonu *ad-libitum* sağlayınız.

OLGU 2.2

1 Hangi durumları ilk önce göz önünde bulundurursunuz? Bunlar; atresia ani/koli, sulu ağız hastalığı (*E. coli* enfeksiyonuna bağlı endotoksemi olarak da adlandırılan), skrotumun boyun kısmına yakın (penisin proksimalinde) olan bölgenin etrafına yerleştirilen bir elastratör (kastrasyon için kullanılan bir araç) halkaya bağlı üretral daralma sonrası mesanenin genişlemesi, abomasal şişkinlik veya volvulus'tur.

2 Ne yaparsınız? Klinik muayenede, kuzuda anüs olmadığı tespit edilir. Anüsün olması gereken yerde deri altında yumuşak bir şişlik vardır.

2.2b

23 gauge 5/8 inç iğne kullanarak ilk interkoksigeal veya sakrokoksigeal bölgeye 0.3 ml %2 lidocain solüsyonu kullanarak lokal anestezi uygulanır. 15T cerrahi bıçak ile deri çıkıntısı üzerinde bir kesi yapılır.

Deri çıkıntısının kesilmesi, büyük miktarda mukoid materyal (**2.2b**) açığa çıkarır. Çiftçiye, insizyon bölgesinin daralmasını önlemek için, sonraki 7 gün boyunca günde iki kez bir termometreyi hafifçe sokması önerildi. Kuzu, prokain penisilin (5 gün süreyle 15 mg/kg dozda IM) ile tedavi edildi. Kuzu komplikasyonsuz iyileşti. Atrezia ani kuzularda buzağılardan daha çok görülür, buna karşın atrezia koli buzağılarda daha sık görülür, ancak kuzularda atrezia koli vakalarının veteriner hekimler tarafından teşhis edilemediği veya hekimlere bu tür vakaların bildirilmediği de olabilir.

OLGU 2.3

1 Hangi yaygın problemleri ilk önce düşünürsünüz? Aktinobasillozis mi?; kazeöz lenfadenitis (CLA) mi?

Aktinobasillozis; gram-negatif, çubuk şeklinde olan *Actinobasillus lignieresi* tarafından oluşturulur. Dikenli bitkiler içeren otlaklarda otlatılan koyunların yüzlerinde apseler görülebilir. Bu tür vakalarda kazeöz lenfadenitisten farklı olarak lezyonlar parotis veya submandibuler lenf yumrularında değil deride bulunur.

2 Bu enfeksiyonun önemi nedir? Nadir olsa da retrofarengeal lenf düğümlerinin büyümesi larenkse baskı yaparak hırıltılı solunumun oluşmasına neden olabilir.

3 Tanı nasıl kesinleşir? Tanı klinik bulgulara dayanır ve bakteri kültürünü takiben kesinleşir.

4 Hangi tedavi(ler) gereklidir? Apseler, yüzün deri altı dokusuna yerleştiğinde, birkaç soruna neden olur. Antibiyotik tedavisi gerekli değildir. Zaten antibiyotikler de bu apselerin fibröz kapsüllerine nüfuz edemez. Böyle apselere neşter ile müdahale yapmak gerekmez. Çünkü bu tür apseler eninde sonunda dışarı açılırlar. Çevresel kontaminasyon riskinden dolayı, kazeöz lenfadenitisin endemik olduğu ülkelerde lenfadenitise bağlı deri lezyonlarına cerrahi müdahale kontraendikedir.

Retrofaringeal lenf yumrularının genişlemesiyle ilişkili olarak larenksin baskı altında kalması sonucu hırıltılı solunum yapan koyunlarda, lenf yumrularındaki şişkinliği azaltmak için çözünebilir bir kortikosteroid ve prokain penisilin (en az 10 gün boyunca günde 15 mg/kg) ile tedavi edilmelidir (zamana bağlı antibiyotik).

OLGU 2.4

1 Hangi durumları göz önünde bulundurursunuz? Göz önüne alınması gereken en olası koşullar şunlardır: transcoelomic (embriyonal vücüt boşluğu yolu ile) yayılım ile birlikte ince bağırsağın adenokarsinomu lenfatik drenajı bozar ve asites ki o da düşük serum albümin konsantrasyonunun bir sonucu olarak (örneğin kronik paratüberkülozis), sağ kalp yetmezliğine veya kronik fasciolosise bağlı olarak meydana gelir. Sadece bir koyunda görülse de, kronik peritonit de görülebilir.

2 Hangi testleri yaparsınız? Serum protein analizi, marjinal olarak düşük albümin konsantrasyonunu (26 g/l [2.6 g/dl]) gösterse de normal globulin konsantrasyonunu (46 g/l [4.6 g/dl]) ortaya koyar. Protein kaybına neden olan bir enteropatinin (paratüberküloz gibi) ya da bu tarz serum protein konsantrasyonlarını etkileyen kronik bakteriyel enfeksiyonu olduğuna dair bir kanıt yoktur. Peritoneal sıvı analizi, sitospin üzerinde çok sayıda karsinom hücresi olan modifiye bir transudatın (protein konsantrasyonu 34.8 g/l [3.48 g/dl]) olduğunu gösterir.

3 Teşhisiniz nedir ve hangi tedaviyi uygularsınız? İnce bağırsakta adenokarsinom tanısı konulursa, hayvan refahı açısından ötenazi öngörülür. Nekropside; omentuma, karın duvarına, karaciğere ve diyaframa transcoelomic (embriyonal vücüt boşluğu yolu ile) yayılımlı geniş bir tümör görülür (**2.4b**). Bu olguda gözlenen asites lenfatik drenajın bloke edilmesine bağlıdır.

2.4b

4 Muhtemel sebep nedir? Eğrelti otunun yenilmesi ile ilişkili olduğu önerilmiştir, ancak kanıtlanmamıştır; ayrıca bu koyunun eğrelti otuna erişimi de yoktur.

OLGU 2.5

1 Geçici teşhisiniz nedir (öncelikle)? Koyunları bireysel olarak etkileyen en muhtemel durumlar şunlardır: Paratüberküloz (Johne disease), doğru şekilde antiparaziter mücadele yapılmamış koyunlarda subakut fasciolosis veya haemonchosis, kronik süpüratif pnömoni veya diğer septik nedenler, zayıf molar diş yapısı veya bağırsak tümörüdür.

2 Hangi testleri yaparsınız? İleri derecede Paratüberküloz hastalığı olan koyunlarda şiddetli hipoalbuminemi [serum değerleri <15 g/l (1.5 g/dl); normal aralık >30 g/l (3 g/dl)] ve globulin konsantrasyonu normaldir, ancak bu protein konsantrasyonlarına bazen şiddetli kronik parazitismus vakalarında da karşılaşılır. Tipik olarak, kronik fasciolosis ve kronik bakteriyel enfeksiyonlarda hipoalbuminemi [<25 g/l (2.5 g/dl)] ve serum globulin konsantrasyonunda belirgin bir artış [>55 g/l (5.5 g/dl); normal aralık <45 g/l 4.5 g/dl)] vardır. Bu koyunlardaki serum protein değerleri, paratüberküloz tanısı ile uyumlu olarak sırasıyla 12.1 ve 40.1 g/l'dir (1.21 ve 4.01 g/dl). Dışkı örnekleri, trematod yumurtaları (sedimentasyon ile) yönünden kontrol edilmeli, ancak bu durum belirlenemeyebilir. Bu nedenle yumurta sayımı modifiye McMaster tekniği ile yapılmalıdır. Johne hastalığı olan koyunlarda, bağışıklık sisteminin baskılanmasının bir sonucu olarak aşırı derecede solucan yumurtası sayısı ve akciğer kurdu olabileceği unutulmamalıdır. ELISA testleri paratüberkülozun erken evrelerinde düşük bir duyarlılığa sahiptir. Bir dışkı örneğinde PCR testi uygulanabilir, ancak bu test serum protein testlerinden çok daha pahalıdır.

2.5b

3 Öneriniz nedir? 2.5a'daki koyun hayvan refahı açısından ötenazi edildi. Nekropside, yağ depolarının jelatinöz atrofisi ile birlikte zayıflamış bir karkas gözlendi. Mezenterik lenf düğümleri belirgin olarak büyümüştür (**2.5b**). Belirgin çıkıntı ile birlikte ileum kalınlaşmıştı. Tanı, lenf yumrularında asitle dekolorizasyona dirençli bakteriler ile bağırsak bölümlerinin Ziehl-Neelsen ile boyanması sonrası doğrulandı.

4 Hangi kontrol önlemlerini alınabilir? Aşılamanın başarılı olduğu ispatlanmıştır. Ancak, paratüberküloza bağlı kayıplar yılda %2-3'ü aşarsa o zaman aşılamanın maliyet/fayda hesaplamasında pozitif olduğu ifade edilir. Az sayıda çiftçi, düzenli olarak aşılamadan elde edilen kazanımları değerlendirmek için istemsiz itlafların veya ölüm nedenlerinin araştırılmasını talep etmektedir.

OLGU 2.6

1 Neden şüphelenirsiniz (öncelikle)? Bunlar: atipik pnömoni (Mikoplazma tipi; enzootik pnömoni); viral tip pnömoni ile ilişkili *Mannheimia haemolytica* (muhtemelen parainfluenza 3 virüsü); akciğer kurdu'dur.

2 Hangi tedavileri uygularsınız? Artan bir solunum hızı ve arada bir öksürük, tüm grupta antibiyotik tedavisini gerektirecek yeterli kriterler olarak kabul edilmedi. Üç kuzunun dışkılarının muayenesi (Baermann tekniği), herhangi bir akciğer kıl kurdu

larvasının varlığını teyit etmedi. Klinik bulguların hafif olması ve düşük morbidite oranı, metafilaktik antibiyotik enjeksiyonuna gerek olmadığını gösterdi.
Çiftçiye, iştahsız kuzulara, ette kalım sürelerini hesaplayarak, tek doz, uzun etkili oksitetrasiklin (20 mg/kg IM) enjeksiyonu önerildi.
3 Ne tavsiye edersiniz? İyilestirilmiş ventilasyon ve hayvan sayısını azaltma, enzootik pnömoninin derecesini azaltabilir. Ancak bu hastalık, genellikle sağlık ve üretim üzerinde etkili değildir. Satın alınan stok hayvanlar mümkünse ayrı binalarda barındırılmalıdır. Eğer sütten kesmeden önce tamamlanırsa, Pasteurellaya karşı aşılama daha etkili olacaktır ki çoğu kayıplar bu dönemde *Pasteurella trehalosi* (sistemik pastörellozis)'ye bağlı olarak meydana gelir.

OLGU 2.7
1 Tanınız nedir (büyük olasılıkla önce)? Şunları içerir: omurilik sıkışmasına neden olan atlanto-oksipital eklemin *Streptococcus dysgalactiae* enfeksiyonu; bir köpek/tilki ısırığı veya kontamine enjeksiyon gibi bir delinme yarasından servikal spinal kanala enfeksiyonun geçmesi; kas distrofisi (beyaz kas hastalığı); C1-C6 bölgesinde travmayı takiben ekstradural hemoraji; poliartritistir.
2 Tanınızı nasıl doğrulayabilirsiniz? Radyografinin eklem şişliğinin kesin bulgularını vermesi olası değildir. Miyelografi denenebilir ancak endike değildir. Eklem şişliğini tespit etmek için atlanto-oksipital eklemin ultrasonografisi denenebilir, ancak 10 MHz'lik sektor prob gerektirir. Omuriliğin sıkışması lumbal CSF protein konsantrasyonunda 3-5 kat artışa neden olur (>1.0 g/l [0.1 g/dl]). Musküler distrofi, serum kreatin kinaz konsantrasyonunda >100 kat artışa neden olur.
3 Hangi tedavileri uygularsınız? IV deksametazon ve IM prokain penisilin enjeksiyonlarına, kuzular 6-12 saat sonra gezebilecek duruma gelmesi gibi hızlı ve etkileyici bir cevap alınır (**2.7b**). Prokain penisilin, çiftlik hayvanlarındaki tüm streptokok enfeksiyonları için tercih edilen ilaçtır (amoksisilin/klavulanik asit kombinasyonu gerekli değildir). Prokain penisilin (15 mg/kg IM) art arda 5-10 gün daha uygulanmalıdır.
4 Hangi önleyici tedbirler alınabilir? Çoban, kuzuların göbeklerini iyot solüsyonuna hayatlarının ilk 6 saati içinde üç kez batırmıştı. Kuzulama bölmesindeki hijyen önlemleri ve pasif antikor transferinin sağlanması, sıklıkla *S. dysgalactiae* poliartritisinin devam eden problemlerini azaltmakta başarısızdır. Bu durumda, S. dysgalactiae bakteremisinin, omfalite dair kesin bir kanıt olmadığından üst solunum yolu veya bademciklerden kaynaklandığı ileri sürülmüştür. Kuzulama barınaklarını değiştirmek, koyunları meraya çıkarmak

2.7b

dışında nadiren mümkündür ancak bu, hipotermi riskini artırır ve koyunların distosi gibi problemlerle karşılaşmalarına sebep olur. *S. disgalactiae*'nin neden olduğu poliartrit prevalansı; 24-48 saatlik yaşlardaki kuzuların anneleriyle birlikte meralara çıktığında metafilaktik penisilin enjeksiyonunu haklı çıkaracak kadar yüksek olabilir, ancak bu uygulama, iyi klinik uygulama ve antibiyotiklerin sorumlu kullanımı ile uyumlu değildir.

OLGU 2.8

1 Önemli ultrasonografik özellikleri yorumlayınız. Karın boşluğunda, visceranın dorsal yer değiştirmesiyle birlikte geniş bir sıvı birikimi vardır. Hiçbir fibrin püskülü yoktur, bu nedenle sıvı muhtemelen bir transudattır.

2 Geçici tanınız nedir (öncelikle)? Görülenler: Paratüberküloz ile ilişkili asites (Johne disease), bağırsak adenokarsinomuna bağlı asites, fasciolosis, haemonchosis ile ilişkili asites; sağ taraflı kalp yetmezliği. Asiteslerin nedenini tek başına ultrason incelemesinden ayırt etmek mümkün değildir. İleal duvar kalınlığının ultrason ile ölçümü paratüberküloz tanısı için yeterli değildir. 3-5 cm'lik bir kitlenin belirlenmesi bağırsak adenokarsinomunu düşündürür. Bu durumda, paratüberküloz en muhtemel teşhistir. Çünkü benzer vakalarda yüksek kayıplar sözkonusudur. Ancak, otopsi onayı önemlidir.

3 Başka hangi testleri önerirsiniz? İleri derecede Paratüberküloz olan koyunlarda şiddetli hipoalbuminemi vardır (serum değerleri <15 g/l [1.5 g/dl]; normal aralık >30 g/l [3 g/dl]), ancak belirgin asites nadirdir. Adenokarsinom protein kaybettiren enteropatiye de yol açabilir. Paratüberküloz teşhisinde kullanılan ELISA testlerinin spesifitesi yüksek fakat duyarlılığı düşüktür. Bu koyundaki lezyonların ileri düzeyde olması nedeniyle, muhtemelen pozitif bir sonuç verecektir. Paratüberküloz teşhisi için Fekal PCR testi de mümkündür, ancak daha pahalıdır. Nekropside, yağın seröz atrofisi, ileal duvarın kalınlaşması ve Paratüberküloz ile uyumlu mezenterik lenf yumrularının (**2.8b**) büyümesi gözlenir.

2.8b

4 Ne yaparsınız? Aşılamanın potansiyel ekonomik faydalarını araştırın, artan üretim ve azalan mortalite, aşılama maliyetini dengelemelidir.

OLGU 2.9

1 Otopsi sonuçlarını nasıl yorumlarsınız? Altı koyunun nekropsisi pahalıdır ve 2.400 adet koyun sürüsünde hastalık prevelansı ile ilgili herhangi bir anlamlı bilgi vermemektedir.

2 Ne tavsiye edersiniz? Çiftlik ziyareti zorunludur ve ölmüş olan koyunların çoğu, egzersiz intoleransı ve solunum hızının arttığı solunum sistemi belirtileri gösterirler, ancak bu gözlemler büyük ölçüde göz ardı edilmiştir, çünkü koyunların ölümden önce canlı ve iştahlarının normal olduğu gözlenir. Daha kötü durumda olan elli sekiz koyun, kırkım döneminde sürüden ayrılmış ve veteriner hekim tarafından muayene edilmiştir. Transtorasik ultrasonografi 2 saatten az sürmüş ve 58 koyunun yedisinde ovine pulmoner adenokarsinoma (OPA) teşhis edilmiştir. Kesimhanede yapılan muayenede tanı doğrulanmıştır (**Not:** Bu hayvanlar kesim için satılmış, böylece çiftçi için gelir elde edilmiştir).

OPA için en büyük risk, barınaklardaki bulaşık materyallerdir. Tüm yetiştirme stoklarının taranmasının bir maliyeti vardır, bu maliyet hastaların ölmelerini beklemekten ziyade pozitif olanları kesime sevk etme maliyetidir. OPA vakalarının mümkün olan en erken zamanda sürüden çıkarılması, hiç bir kontrol önlemi almayan kurumlarla karşılaştırıldığında, gelecek yıllarda hastalık bulaşma ve ölüm oranını büyük ölçüde azaltır.

OLGU 2.10

1 Ne düşünürsünüz? Göz önünde bulundurulması gereken muhtemel durumlar şunlardır: kompresif servikal miyelopati (CVM), servikal vertebral empiyem; serebellar abiotrofi (bozukluklara veya fonksiyon kaybına yol açan, genellikle sinir sisteminin belirli bazı doku veya organlarının erken yaşamsal canlılık kaybı).

2 Başka hangi testler yapılabilir? CVM vakalarında, serebro spinal sıvısının (CSF) özgül ağırlığı, toptal protein miktarı ve hücre sayısı normal sınırlar içerisindedir. Servikotorasik vertebral kolonun radyografik incelemesi, herhangi bir makroskobik kemik anomalisi göstermez. Bununla birlikte, radyografik miyelogramlar, dorsal kontrast kolonunun sona erdiği C6-C7 seviyesinde ekstradural lezyonlar ortaya çıkarmıştır.

İki koçun postmortem muayenesinde, C6-C7'de dorsolateral intervertebral alandan ilerleyen adipoz dokunun prolapsusu; düz, pürüzsüz, nodüler veya polpoid yapıda olabilir ve bu yapılar lokalize omurilik sıkışmasına neden olur. Nodüllerin histopatolojisi; yağ dokusunun tipik adipositlerden oluştuğunu doğrular. Kompresyon bölgesinde belirgin Wallerian dejenerasyonu vardır. Lezyonun kranial ve kaudalinde daha hafif değişiklikler vardır.

3 Ne yaparsınız/tedavi önerileriniz nelerdir? Koçlar hayvan refahı açısından kesime sevk edilmelidir.

4 Hangi kontrol tedbirleri alınabilir? Cervical myelopathy (CVM), Texel ve Beltex koyunlarında tanımlanmıştır ve belirli bir kan bağı ile ilgilidir. Etkilenen koçlar safkan sürülerinde üremesi için kullanılmamalı, melez koyunlarda bu durum hakkında herhangi bir rapor bulunmamaktadır.

OLGU 2.11

1 Ne yaparsınız? Basiller empiyem; listeriozis düşünülmelidir.

Listeriosis, çoklu kranial sinirleri içermesi nedeniyle birincil ayırıcı tanıdır, ancak 3-4 aylıktan büyük kuzularda bilateral kranial sinir yetersizliği tespit etmek ender görülür. Listeriyozisde tepki eksikliği olağandışı olabilir.

2 Bu durumun sebebi nedir? Frontal sinüslerin lokal enfeksiyonu, kraniyal boşluğa doğru II. ve VII. kranial sinirleri etkileyecek biçimde zemin boyunca uzanan, rete mirabile (hipofiz bezini çevreleyen bir kan kılcal damarları kompleksi)'a doğru hematojen bir yayılım kaynağı olarak kabul edilir. Tipik nekropsi bulguları gösterilmiştir (**2.11b**); klinik belirtileri açıklayan kranial sinir kökleri ile ilişkili olarak beynin yüzeyindeki pürülant eksüdata dikkat edin. Bu enfeksiyon yolu, mukopürülant nazal akıntı ile desteklenebilir. Radyografi ile frontal sinüslerin yüzeysel enfeksiyonunu saptamak mümkün değildir. Basiller empiyemin prevalansı bilinmemektedir, çünkü listeriosis için genellikle hatalı sonuç verir. Enfekte kafa yaralarına neden olan yaralanmalar, koçlarda daha sık kavga nedeniyle ortaya çıkmasıyla açıklanabilir. Boğalardaki burun halkaları, sığırlarda bu tür enfeksiyonların yaygın nedenidir.

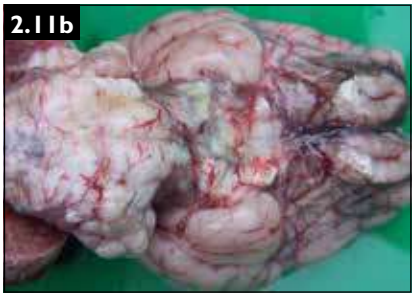
2.11b

3 Hangi tedaviyi uygularsınız? Tedavi protokolü, antibiyotik tedavisinin ilk gününde prokain penisilin (günde 15 mg/kg IM) ve tek bir deksametazon enjeksiyonunu (1 mg/kg) içerir.

4 Bu kuzu için prognoz nedir? Başvuruda, ileri patoloji ve kranium içinde drenaj eksikliği nedeniyle prognoz şüphelidir. 2-3 gün içinde dramatik düzelme olmaması durumunda kuzu, hayvan refah nedeniyle ötenazi edilmelidir.

OLGU 2.12

1 Lezyonun muhtemel yeri nerededir? C6 ve T2 arasında.

2 Ne tür bir lezyondan şüphelenirsiniz (öncelikle)? Bunlar: vertebral empiyem, sarkositozis, çift taraflı ön bacak topallığı/poliartritis'tir.

3 Daha fazla ne tür araştırmalar yapılabilir? Lumbosakral CSF analizi, lumbar CSF protein konsantrasyonunun <0.3 g/l (0.03 g/dl) ->1.0 g/l (0.1 g/l)'den sıklıkla >2.0 g/l (0.2 g/dl)'ye artması ile sonuçlanan ve omurilik sıkışmasına neden olan yangısal lezyon için duyarlı ve spesifik bir testtir. Beyaz hücre konsantrasyonunda küçük bir artış vardır. Vertebral empiyemin radyografik olarak tanınması, mükemmel kalitede radyografilerde bile zordur. Miyelografi genel anestezi altında yapılabilir, ancak pahalıdır ve gerekçelendirilemez. Lezyon nekropside, vertebral kolonun uzunlamasına kesiti ile doğrulanabilir (**2.12b,** ok).

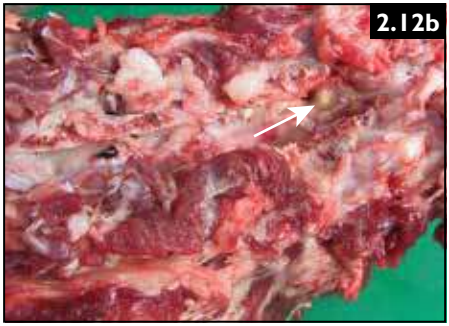
2.12b

4 Hangi prognozu önerirsiniz? Travmatik veya enfeksiyöz kökenli olsun, spinal kord lezyonları, ağır bir prognozu gösterir ve hayvan refahı nedeniyle ötenazi önerilir.

OLGU 2.13

1 Ne gibi bir müdahale yapacaksınız? Yayınlanmış bir kanıt olmamasına rağmen, ilk olarak ağrıyı azaltmak için damar içi NSAID enjeksiyonu düşününüz (**Not:** Birçok ülkede etiket dışı kullanımdır). Epidural boşluğa Xylazine verilmesi daha iyi bir seçenektir.

Koyunun refleks karın kasılmalarını durduracak sakrum kuyruk omuru arası epidural boşluğa lidocain enjeksiyonundan sonra, kuzunun başının geri itilmesi büyük ölçüde kolaylaşır. Bir kuzunun geri itilmesinin daha geleneksel yolu; koyunun güçlü karın kasılmalarına karşı kuzuya geri güç uygularken, koyunun arka ayaklarını yukarı kaldıran bir yardımcıdan destek alınmasını sağlamaktır. Bu prosedür; gebe uterus, rumen ve diğer karın içi organları ağırlığının diaframayı zorlaması sebebiyle koyun için önemli sıkıntıya sebep olur. Kuzuya benzer güçte, uterus içine doğru karşı geri güç uygulanması halinde uterus ve vaginanın yaralanma riski büyük ölçüde artar.

İlk kuyruk omuru arası, kuyruğun dikey hafif aşağı yukarı hareketi yapılırken parmak palpasyonuyla tespit edilir ve yatay olarak tutulan kuyruğa 20 derece açıda yönlendirilen 40 mm (1.6 inç) 19 gauge iğne uygulanır. Enjeksiyon sırasında karşı direnç yok ise iğnenin doğru yönlendirildiğine karar verilip, 80 kg'lık bir koyun için %2'lik lidocain'den 0.5-0.6 mg/kg ve 0.07 mg/kg Xylazine (**Not:** birçok ülkede prospektüs dışı kullanım) eşdeğer %2'lik lidocain'den 2 ml ve %2'lik Xylazine solüsyonundan 0.25 ml enjekte edilir.

Bu yanlış geliş pozisyonun düzeltilmesi; başın vagina içine itilmesini, bir ön bacağın omuz ve dirsek ekleminden bükülmesini ve daha sonra pelvis girişinde

2.13b

karpus (diz) ve topuk eklemi üzerinden ayağın dikkatlice uzatılmasını içerir. Bu düzeltmeler, diğer ön bacak (**2.13b**) için de tekrarlanır.

Kuzunun başı ve dili birkaç saattir şişmiş kalabilir, bu sebeple kuzunun yeterli kolostrumu (ilk 2 saat içinde 50 ml/kg miktarında; hemen verilmeli ve bu görev unutulmamalıdır) almasını sağlamak için mide sondası kullanılır ve kolostrum dikkatli bir şekilde verilir.

OLGU 2.14

1 Ne düşünürsünüz? Klozantel (antelmentik) toksisitesi; polioensefalomalasi (CCN); basiller empiyem düşünülmelidir.

Klozantel toksisitesi, hafif aşırı dozdan sonra düşük bir insidansta ortaya çıkabilir. Klinik bulguların ortaya çıkış hızı ve şiddeti doza bağımlı olarak gelişir. Klinik muayenede, özellikle pupilla refleksinin olmaması ve anamnez, ayırıcı tanı listesini daraltır. Hipofiz tümörleri aynı anda birkaç koyunu etkilemez. CCN olan koyunlar, sağlam pupilla refleksine sahiptir. Koyunların gebelik toksemisi tekli gebeleri ve kısır koyunları etkilemez.

2 Hangi tedaviyi uygularsınız? Klozantel toksisitesi için etkili bir tedavi yoktur. Histopatolojide, optik sinirde intrakanaliküler kısımda geniş bir sinir yapısı kaybı ve fibrozis ile yer değiştirdiği tespit edilir. Retina içinde, ganglion hücre tabakasının yaygın kaybı ve özellikle non-tapetal retinada fotoreseptör tabakasının incelmesi mevcuttur.

3 Bu salgının önemi nedir? Fasciola hepatica'nın daha geniş coğrafi aralığı ve triklabendazol direncinin artmış insidansının, klozantel kullanımının artmasına yol açabilir. Bu nedenle, pratisyen hekimler, dozlama sırasında koyunları dar ağırlık kategorilerine ayırarak aşırı dozu sınırlandırmaları konusunda müşterilere tavsiyede bulunmalı ve klozantel toksisitesinin klinik belirtilerine dikkat çekmelidirler.

OLGU 2.15

1 Hangi hastalıkları göz önünde bulundurursunuz (öncelikli olarak)? Şunları içerir: karpal higroma; enfekte tendon kılıfı'dır.

2.15b

2 Daha ileri muayene yöntemleri hangileridir? Karpal şişlikler yumuşak, ağrısız ve eklemin dorsal yüzeyiyle sınırlıdır, dolayısıyla bulgular karpal higroma ile uyumludur. Üstteki deri, kıl dökülmesiyle kalınlaşır. Higromlar büyüyebilir (**2.15b**) ancak topallığa neden olmazlar. Bu durum, genel olarak iki taraflı olmasına rağmen, kronik ayak toplanmasının (tırnak çürüğü) ve uzun süreler dizlerinin üzerinde otlamanın bir sonucu olarak koçlarda yaygındır. Drenaj girişimi, enfeksiyonu ortaya çıkarma riski nedeniyle gereksiz olabilir. 5 veya 7.5 MHz linear prob kullanılarak herhangi bir yumuşak doku şişliğinin ultrasonografik muayenesi yapılabilir, ancak gerekli değildir.

3 Hangi tavsiyeyi önerirsiniz? Karpal higromalar, uzun bir süre ön bacak topallığını gösterir ve ideal olanı bu koç satın alınmamalıdır. Topallığa dikkat edilmesi higromların gelişmesini engelleyecektir.

OLGU 2.16

1 Hangi patojenler mevcut olabilir? *Mannheimia spp.* ve *Staphylococcus aureus*'un sebep olduğu gangrenli mastitis; kuzuların koyunları aşırı emdiği ve yetersiz besleme sonucu düşük süt veriminin olduğu laktasyonun ilk 2 ayında sporadik görülür. Sıklıkla gangrenli mastitis ya koyunun meme başı orf (bulaşıcı kabuklu ektima) deri lezyonlarından ya da stafilokoklardan önce şekillenir. En çok ikiz veya üçüz doğuran koyunlarda bildirilmiştir.

2.16b

2 Prognozu nedir? Antibiyotik ve destekleyici tedaviye rağmen prognoz ciddidir ve sonuçta gangrenli meme dokusu yüzeysel bakteri enfeksiyonu ile birlikte büyük bir granülasyon yüzeyi bırakarak düşer. Yüzeysel travma kolayca kanamaya neden olur. Granülasyon dokusu gelecek aylarda çoğalmasını (**2.16b**) sürdürür (çapı 10-20 cm'yi geçer) ve etkilenen koyunlar pazarda satışa sunulamaz. Kutanöz miyazisten muzdarip olan bu lezyonlar

alışılmadık olup, etkilenen koyunların yazın açık havada tutulması ve kilo kaybının büyük olması halinde, sinekler koyunu büyük ölçüde rahatsız eder.

3 Ne gibi bir müdahale yapacaksınız? Bu koyunların üremede tutulması uygun değildir. Granülasyon dokusunun enfekte olması ve derin inguinal lenf bezinin büyümesi halinde, karkasın imhası (gerçekci refah endişelerinin oluşması) gerekebilir. Hastalık ve bitkinliğin artması sebebiyle koyunun yapağısı çok kötüdür. İlk görüldüğünde, refah nedenlerinden dolayı ötenazi yapılmalıdır.

4 Hangi kontrol önlemleri uygulanabilir? Kontrol önlemleri, koyunların iyi beslenmesini sağlamaktır. Merası kötü olan koyun ve kuzulara, konsantre yem ilavesi yapılır. Üçüz doğuran koyunlara hiç bekletmeden yem ilavesi yapın. Yüzeysel meme lezyonlarını belirleyin ve topikal antibiyotiklerle tedavi edin. Büyük ölçüde kanıtlanmamakla birlikte, canlı virüs aşılarının kullanıldığı deri çizikleri yapılarak orf'ün kontrolü sürdürülür, bu sahada yaygın olarak uygulanmaktadır.

OLGU 2.17

1 Teşhisiniz nedir? Göz önünde bulundurulması gereken en olası koşullar şunlardır: visseral kazeöz lenfadenit (*Corynebacterium pseudotuberculosis*; Caseöz Lenfadenitis, CLA), apseler ve tüberkülozis'tir. Mediastinal lenf yumrularının lamel (ince tabakalı) görünümü visseral CLA'nın tipik bir örneğidir. Tanıyı doğrulamak için bakteriyolojik analiz yapılabilir. İskoçya, resmi olarak tüberkülozdan aridir.

2 Ne yaparsınız? Bu koç 4 yıl önce satın alınmış ve koç grubunda veya genel olarak sürüde akıntılı deri lezyonu görülmemiştir. Gruptaki diğer tüm koçlar iyi vücut kondüsyonuna sahiptirler. Bu nedenle koç'un satın alma sırasında lezyona sahip olması ve grup içinde yayılma riskinin düşük olması muhtemeldir. Çiftçi, CLA'nın (çoğunlukla parotis lenf yumrusunda akıntılı lezyon görülür) kutanöz formunun görünümü hakkında bilgilendirildi ve diğer farklı bir zayıf koç hakkında veteriner hekim muayenesi yapılması istendi. Koç grubunun serolojik testi yapılabilir, ancak çiftçi, seropozitif bir sonuca dayanarak iyi kondüsyonlu bir koçu itlaf etmek (sürüden çıkarmak) istemiyordu.

3 Bu sürüde hangi kontrol önlemleri alınmalıdır? Satın alınan tüm damızlıkların, özellikle de koçların karantinaya alınması ile sıkı biyogüvenlik önlemlerinin, CLA da dahil olmak üzere birçok bulaşıcı hastalığın ortaya çıkmasını engellemek için şiddetle tavsiye edilir, ancak bu İngiltere'deki çoğu koyun çiftliğinde sıkı bir şekilde uygulanmaz. Visceral CLA, İngiltere'de yetişkin koyunların aşırı zayıflamasının nadir bir nedeni olup, ABD ve Avustralya da dahil olmak üzere diğer birçok ülkeden farklıdır. İngiltere'de CLA kontrolünü teşvik eden ticari menfaatler, ovine pulmoner adenokarsinom ve paratüberküloz gibi diğer önemli hastalıklardan kaynaklanır. CLA, bu ülkede ticari

koyun çiftçileri için önemli bir sorun değildir. Etkilenen koyunların dikkatli bir şekilde ayrılması yeterli olabilir. Uzun süre muhafaza edilen ve damızlıkta kullanılan pedigree koçlarında CLA kontrolü daha sorunludur. Bu koç CLA yönünden pozitif olsa bile, bu tür bir enfeksiyon koçun üretkenliğini etkilemez.

OLGU 2.18

1 Ne düşünürsünüz? (öncelikle)? Bunlar: İz element eksikliği, özellikle kobalt ve selenyum eksikliği, kötü otlatma, kötü parazit kontrolüdür.

2 Bu problemi nasıl araştırırsınız? Fekal solucan yumurtası, on kuzunun ortalaması olarak 100 strongylus yumurtası sayılırsa tedavi gerektirmez. Altı kuzudan alınan serum B12 vitamini konsantrasyonları çok düşük ise (ortalama <160 pg/ml), kobaltın yetersiz olduğunu gösterir. İleri vakalarda soluk kemik iliği ve spontan kırıklarla birlikte kemiğin zayıf mineralizasyonu (**2.18b**) vardır. Eritrosit glutatyon peroksidaz konsantrasyonları referans aralığında olup, selenyum analizleri yapılmamıştır.

2.18b

3 Hangi tedaviyi uygularsınız? Tedavi, oral kobalt sülfat uygulamasını içerir. Genellikle 2 hafta içinde görünür bir iyileşme vardır. Sonraki 4 hafta boyunca canlı kilo artışını izleyin ve öngörülen artışlarla karşılaştırınız. Hayvan refahının tehlikeye girmemesi koşuluyla 10-12 kuzuya tedavi uygulamayıp kontrol grubu olarak izlemek mümkündür. Her 2 haftada bir tümü birbirine karıştırılmış dışkı numunelerinin analizi yapılarak parazit yoğunluğunu takip etmeye devam ediniz.

4 Gelecek yıl bu sorunu tekrar yaşamamak için ne önerirsiniz? Tüm sürünün oral kobalt sülfatla takviye edilmesinin maliyeti, serum vitamin B12 tahlil masraflarından daha azdır. Ancak teşhis her halukarda şüphelidir.

Gelecek yıllar için sürü sağlık programında kobalt takviyesi hakkında tavsiyelerde bulunun. Kobalt sülfatın birim maliyeti düşük olduğundan, belirli anthelmentikler rutin

Test Soruları

Cevaplar için sayfa 318'e bakınız.

1 Koyundaki diş formülü:
A 2 (kesici 4/4, premolar 3/3, molarlar 3/3)
B 2 (kesici dişler 0/4, premolar 3/3, molarlar 3/3)
C 2 (kesici dişler 0/4, premolarlar 4/4, molarlar 3/3)
D 2 (kesici dişler 0/4, premolar 3/3, azı dişleri 4/4)
E 2 (kesici dişler 0/4, premolar 3/3, molarlar 2/2)

2 Aşağıdaki analizlerden hangisi koyunlarda kronik karaciğer toksisitesinin doğrulanması için en spesifik testtir?
A Böbrek bakır konsantrasyonu
B Karaciğer bakır konsantrasyonu
C Serum bakır konsantrasyonu
D Plazma bakır konsantrasyonu
E Serum AST konsantrasyonu

3 Beş günlük bir kuzuda ani olarak oluşan tetraparezis, büyük olasılıkla aşağıdaki durumlardan hangisinde meydana gelir?
A Musküler distrofi
B Atlanto-oksipital eklemin enfeksiyonu
C Servikal spinal apsesi
D Serebellar hipoplazi
E Beyaz kas hastalığı

4 Kollaps gelişen 10 günlük, 40 kg (88 lb) canlı ağırlıklı bir buzağı, yoğun ishal şikayeti ile gelmişse, metabolik asidozisi düzeltmek için ne kadar bikarbonata ihtiyaç vardır?
A 20 mEq
B 50 mEq
C 100 mEq
D 200 mEq
E 400 mEq

5 Sağlıklı koyun sürüsünde gebe kalma oranı ne olmalıdır:
A %50
B %60
C %70
D %80
E %90

6 Beş haftalık bir servis döneminden sonra sağlıklı koyun sürüsünde hedeflenen kısırlık oranı:
A <%2
B >%4
C <%6
D <%10
E <%20

7 Koyunlarda Kaudal analjezi sakrokoksigeal ekstradural enjeksiyon sonrası elde edilir:
A 0.1 mg/kg %2'lik lidokain çözeltisi
B 0.2 mg/kg %2'lik lidokain çözeltisi
C 0.5 mg/kg %2'lik lidokain çözeltisi
D 5 mg/kg % 2'lik lidokain çözeltisi
E 10 mg/kg %2'lik lidokain çözeltisi

İndeks: Sığır

Not: Referanslar sayfa numaralarını değil, olgu numaralarını gösterir.

ağız kokusu 21, 40, 65
akciğer kıl kurdu 64
albümin, *bakınız* hipoalbüminemi
amfizem, caudodorsal 17
amiloidozis 2, 7
anestezi/analjezi 34, 52, 67
anoreksiya 40, 65
antibiyotikler 16
antibiyotikler depolanması 6
arka bacakların vücudu altına çekilmesi 24
arpa zehirlenmesi 8
artritis 100, 101, 104, 111, 115
asidozis 3, 8
asites 7
aşılama 10, 76
ataksi 25, 28
ateş 58, 65
ayak yan duvarında büyüme 11
ayakta duramamak 42 *ayrıca bkz.* ayakta durma, güçlüğü
ayakta durma, zorluk 53
ayakta şişme 35

bacak sertliği 29, 46
bacaklar, uzatma yetersizliği 93
bacakların felci 20
bağırsak fıtığı 52
başın aşağı düşmesi 25, 28, 29, 59
beslenme 126
beyin omurilik sıvısı (BOS) örneği toplama 31
biberonla besleme 6
bit 62
biyogüvenlik, *bakınız* hayvancılık/biyogüvenlik
Blefarospazm 57, 65
boynun uzatılması 40, 59
böbrekler 70
brachignati 18
brody hastalığı 29
bronkopnömoni 14
bronşektazi 14
bulaşıcı hastalıklar 3, 5, 8, 9, 66, 110 *ayrıca bakınız* özel hastalıklar
bulaşıcı sığır keratokonjonktivitisi (IBK) 57
bulaşıcı sığır rinotracheitisi (IBR) 58
bulla oluşumu 17
burun delikleri, kan 78
burun, kırmızı 84
buzağı ölümü, sütten kesim öncesi 88
buzağılama 4, 6, 44, 74, 117
büyük boy buzağıların doğumu 22

cerrahi işlem 120
clostridial myositis 10
cücelik 18, 19

çiğneme 36
çökük kuyruk başı sendromu 24

depigmentasyon 30
deri hastalığı 62, 84, 96
deri lezyonları 96
dermatofilozis 84
dışkı 12
dışkı lekesi 26
difteri, buzağı 21
dismetri, bkz. hipermetri
diz eklemi şişlik 71, 23, 95
dorsomedial şaşılık 66
duruş, geniş tabanlı 28

eklem efüzyonu 71, 111
eklem enfeksiyonları 101
eklem laksite cüceliği, konjenital 18
endokarditis 39, 78
enzootik sığır lökozu (EBL) 97
epididimitis 41
episkleral tıkanıklık 66
eser element hastalığı 30, 126

faringeal apseler 40
faringeal bölgede hassasiyet, 40
femur 43, 46
fıtık, bağırsak 52
fotofobi 57, 65
Fusobacterium necrophorum 21

gazlı şişkinlik 13
gebelik toksemisi 87
gelişme geriliği 30, 70
genişleme 2
gluteal bölge şişmesi 10
gonadotropin salgılayan hormon (GnRH) 33
göbek şişmesi 72
görme bozukluğu, *bakınız* körlük
göz hastalıkları 55, 57, 65, 68, 123
granülosa hücreli tümör 47

hamilelik 4
hayvancılık/biyogüvenlik 5, 6, 9, 27, 74, 98, 109
hematom 49
hepatokaval tromboz 51
hepatokaval trombüs 78
hidroallantoz 4
hijyen 27
hipoalbüminemi 2, 7, 63
hipokalsemi 38, 42, 59
hipomagnezemi 56
hipoproteinemi 2, 7

ışığa duyarlılık, primer 84

idrar yolu 70, 90
İğne depolama ve imhası 6
ince bağırsaklar, fıtıklaşmış 52
infertilite 44
inme 56, 99
interdigital nekrobasillozis 109
ishal 2, 8, 27, 30, 45, 60, 73, 76

Jacobaea vulgaris, *bakınız* Senecio jacobaea.
Johne hastalığı 60, 76
juguler gerginlik 39, 50, 80, 82

kabızlık 42
kalp ritmi 39
kalp yetmezliği, sağ taraflı 7
kalsiyum, *bakınız* hipokalsemi
kanarya otu 94
kanser, *bakınız* neoplastik hastalık; tümörler
karaciğer apsesi 63
karaciğer kelebeği 45
kardiyovasküler hastalık 7, 39, 50, 78, 80, 82, 91
karnın üstünde şişlik 49
karpal eklem şişlik 95
kas fasikülasyonları 28
kaşıntı 62
kemikler, uzun kemiklerin kısalması 18
keratitis 65
keratokonjonktivitis bulaşıcı sığır 57
ketozis 42
kıl örtüsünde seyreklik 30
kırıklar 67, 75, 79, 95, 117
kistler 33, 34
koksidiyoz 26
kolibasillozis, septisemik 99

koliform mastitis 27
kolostrum 6, 87, 88, 99
konjenital eklem laksite cücelik (CJLD) 18
konjonktivitis 57
kornea opaklığı 65
körlük 126
köstekler 54
kriptosporidiyozis 74
kronik süpüratif akciğer hastalığı (CSPD) 32, 51, 59, 94
kuyruk, kaldırma hatası 29
kuyruk tonu, eksikliği 24

laktik asidozis 8
lenfadenopati 65
lenfosarkom 116
lidocain 15, 34, 67, 92, 100, 102, 105, 108, 110, 124
lösemi, *bakınız* enzootik sığır lökozu
luteinize edici hormon (LH) 33

magnezyum 56
maksiller bölge, şişlik 68
malign nezle ateşi (MCF) 65
mandibula 36
mastitis, çevresel (koliform) 27
meme 47, 87
meme ucu 6, 47, 84
meme salgıları 27
mesane, genişlemiş 24
metabolik hastalık 38, 42, 56, 87, 106
metritis, puerperal 22, 89
mukohemorajik 69
Mycobacterium avium paratuberkülozis (MAP) 60, 76

nefroblastom 70
nekroze kemik 15
neoplastik hastalık 68, 70, 97, 103, 116 *ayrıca bakınız* tümörler
nimfomani 33
nörolojik hastalık 20, 24, 25, 28, 31, 46, 54, 55, 66, 93, 118, 123, 126

oküler akıntı, mukopurülent 68
ookistler 26
opisthotonus 66, 113
oral rehidrasyon çözeltisi (ORS) 3
oral ülserler 69
orşitis 41
osteoartritis, bakınız artritis
osteofitozis 111, 112, 119
osteokondrozis/osteokondritis 71

ödem 2, 7, 50, 80, 82, 91, 100, 105, 116
öksürük 31, 37, 64
ön bacakların hipermetrisi 25, 28

pansitopeni, sığır yenidoğan 14
paratüberkülozis 60, 76
pnömoni 2
paraziter hastalık 45, 64, 73
pedikülozis 62
perikarditis, septik 80, 82
perinatal hastalık 14, 52, 88, 99
peritonitis 12, 72, 121
pitozis 123
piyelonefritis 90
prepusyum civarında şişme 122
protein eksikliği, *bakınız* hipoproteinemi
proteinüri 2

rahim prolapsusu 124
rahim, genişlemiş 89
raşitizm 95
refleks 20

rektal prolapsus 69
rektum, şişmiş 24
retikülitis, travmatik 121
retiküloperitonitis 82

saçkıran 96
Salmonella dublin 98
salmonellozis 8
salyalı inekler 38, 21, 36 ayrıca bkz. tükürük, aşırı
sekum 81
selülitis 23, 105, 106
Senecio jacobaea 94
serebellar lezyonlar 25, 28
serebral apse 55
servikovajinal prolapsus 92
sığır lösemi virüsü, bkz. Enzootik sığır lökozu
sığır malign nezle ateşi (MCF) 65
sığır solunum sinsityal virüsü (BRSV) 17
sığır viral ishal virüsü (BVDV) 19, 28
sığır yenidoğan pansitopeni (BNP) 14
sırt kamburlaşmış 39, 59, 82
sırt kemerli 77, 81, 85;
sindirim sistemi 3, 8, 12, 13, 19, 21, 26, 36, 40, 61, 63, 69, 72, 76, 77; 81, 83, 121, ayrıca spesifik konulara bakınız.
sinir yaralanması 118
siyatik sinir hasarı 118
skleral tıkanıklık 65, 3, 8, 22.
skrotumda şişme 41, 41, 125
skuamöz hücreli karsinom (SCC) 103
sola yer değiştirmiş abomasum (LDA) 42, 61, 89, 120
solunum hastalığı 2, 16, 17, 32, 37, 51, 58, 59, 86
spinal lezyonlar 31
sternal yaslanma 27
stomatitis
  eroziv 65
  nekrotik 21
su kirliliği 9

şırınga saklama ve imha etme 6
şişmiş karın 7, 8

taşikardi 27
tendon gevşekliği 18
tenesmus 77
tırnak duvarı, aşırı büyüme 11
tırnaklar arası boşlukların genişlemesi 35
tibiotarsal eklem 48
timik lenfosarkom 116
timpani 116
titreme 28
topalık
  aniden başlayan 48, 79, 109
  besi ırkı ineklerde 35, 93, 104, 109, 112
  besi sığırı boğalarda 11, 79, 94, 95, 100, 105, 110, 111, 115
  besi sığırı buzağılarda 20, 75, 101, 102, 105, 110, 115
  düvelerde 10, 48
  erkek buzağılarda 25, 28, 29, 43, 105, 108, 110, 115, 117
  Holstein sığırlarında 10, 28, 42, 108
  parmak amputasyon sonrası 75
  stres altında çökme 29
  süt ineklerinde 85, 119
topuk eklemi bağları 118
toynak hatası 114
Trichophyton spp. 96

trombüs 78
Trueperella pyogenes 16, 32, 37, 41, 66, 72, 86, 107, 123
tükürük, aşırı 103 ayrıca salya bkz.
tümörler 15, 97 ayrıca bakınız neoplastik hastalık

uyuşukluk 14, 59
uzatma yetersizliği, eklem 46, şişlik 1, 43

Üreme sistemi 4, 22, 33, 41, 44, 47, 60, 89, 92, 107, 122, 124, 125

vagus indigesyonu 12
vajinal prolapsus 92
ventral ödem 2
vertebral empiyem 20
vestibüler sistem 123

yalama davranışı 42
yanakta şişlik 21
Yanıkara (clostridial myositis) 10
yatalak 3, 56
yavru zarlarının atılamaması (RFM) 22
yem depolama 5
yumurtalık kistleri 33
yürüyüş bozukluğu, 29, 53
yüzey suyu 9

İndeks: Koyun

Not: Referanslar sayfa numaralarını değil, olgu numaralarını gösterir.

akarlar 102
aktinobasilloz 3
anestezi/analjezi 43, 57, 66, 99, 116, 117
antelmintik 87, 89, 97, 115
artritis 27, 31
artritis septik 100, 101
artropati 27
asites 8
aşılama 73, 76, 85, 88
ataksi 10, 11
ayak banyosu 98, 113
ayak fibroma 113

bağırsak torsiyonu 41, 55, 80
bağırsakta şişkinlik 41
bakır toksisitesi 22
basınçla ilgili servikal miyelopati (CVM) 8
basiller empiyem 11
baş eğme 119
başın vulvada sıkışması 13
besi kuzu, ölümü 41
beslenme 18, 111, 122
beyin omurilik sıvısı (BOS) 111, numunesinin toplanması 21, 67
bit 63, 102
Blefarospazm 59
Bovicola ovis 63
bradikardi 11
brakiyal pleksus avülsiyonu 93
bulaşıcı keratokonjonktivitis (IKC) 30, 59
bulaşıcı küçükbaş hayvan dermatitisi (CODD) 38
bulaşıcı püstüler dermatitis (CPD) 73, 106
Calicophoron daubneyi 84
cerrahi işlem 99
clozantel toksisite 14
coenurozis 90

çiğneme 71, 112

deri akarları 102
deri hastalığı 3, 17, 25, 35, 49, 51, 52, 63, 73, 95, 102, 106, 123
dermatitis bulaşıcı ovine digital 38
dermatofiloz 25
Dermatophilus congolensis 106
dışkı 86, 115 *ayrıca bakınız* ishal
Dichelobacter nodosus 98
dijital dermatitis, bulaşıcı ovine 38
distosia 13
diş gıcırdatma 36, 50
diyafragma hernisi 26
doğum ağırlığı, azaltılmış 103
dorsomedial şaşılık dismetri 10

eklem efüzyonu 29
ektima 73
empiyem basilar 11
empiyem vertebral 118
endotoksemi 120
enzootik ataksi 109
Erysipelothrix rhusiopathiae 31
Escherichia coli (E. coli) 120
eser element hastalığı 18, 22, 122

farinks 42
fasciolosis 24
felç 12, 93, 94
felç, inme 67, 79, 102
fıtık, diyafram 26
fibroma, tırnak 113

flushing 35
fotofobi 59

gebelik toksemisi 69, 123
göbek enfeksiyonu 93
göğüs duvarı lezyonları 39
görme bozukluğu, *bakınız* körlük
göz hastalıkları 30, 59, 74
göz kapağı, sarkık 119

hayvan refahı 121
hayvancılık/biyogüvenlik 10, 17, 35, 37, 41, 53, 57, 63, 64, 66, 82, 83, 87, 97, 121
hematom 46
hepatik nekrobasilloz 56
hidronefroz 50
hijyen 66
hiperrefleksi 10
hipofiz tümörü 58
hipokalsemi 62

ışığa duyarlılık 95

idrar yolu 28, 36, 46, 50, 75
interdigital dermatitis 44, 98
interfalangeal eklem, distal 110
invaginasyon 60
ishal 1, 19, 72, 92

jaagsiekte koyun retrovirüsü (JSRV) 65
Johne hastalığı 5, 8, 54 *ayrıca bakınız* paratüberküloz

kafatası 112
kalp-damar hastalıkları 29
kalsiyum 62
kangrenli 16, 45
kanser, *bakınız* neoplastik hastalık
karaciğer kelebekleri 84, 87, 108
karaciğer 24, 108, 115 *ayrıca bakınız* paraziter hastalığı
karaciğer üzerinde fibrin izleri 34
karantina, *bakınız* yetiştiricilik/biyogüvenlik
karın gerginliği 4
karın şişkinliği/şişme 2, 40, 80, 120
karın, sarkık 8
karpal eklem 15, 31
karpal higroma 15
kaslı lenfadenit (CLA) 3, 17
kastrasyon 57
keratokonjonktivitis, bulaşıcı 30, 59
kırıklar 39, 43, 48
kobalt eksikliği 18, 122
koksidiyoz 19
kolik 2
konjonktivitis 30
körlük 14, 30, 58, 59, 74
kranial sinirler 11
kulaklar, bir yaşında koyun 95
kuyruk kesme 64
kuzulama 7, 30, 66, 103, 105, 116
kuzuların refahı 121
küçükbaş akciğer adenokarsinomu (OPA) 9, 26, 47, 55, 65, 108

laktasyon 45
larinks 42
lenfadenitis, kazöz 3, 17
listeriozis 11, 68, 69
lokomotor hastalık/bozukluk 7, 15, 20, 27, 31, 32, 38, 44, 48, 77, 96, 98, 100, 101, 110, 113

mastitis 61, 82
meme, şişmiş 61
meningoensefalitis 67
metabolik hastalık 62, 69
metatarsal kırığı 43
mikroftalmi 74
mineraller 18
miyelopati, basınç servikal 8
molar diş protezi problemleri 71
mortalite 108
mortalite koyun 9
mortalite kuzu 41, 76, 85, 93, 120
Mycobacterium avium paratüberküloz (MAP), *bakınız* Johne hastalığı

nefroz 75
nematodiroz 72
neoplastik hastalık 4, 46, 58, 65, 88, 92 *ayrıca bakınız* küçük pulmoner adenokarsinom
nistagmus 79
nörolojik hastalık 10, 12, 58, 67, 68, 79, 90, 94, 109, 111, 118, 119

orf 73 *bakınız* ektima
otopsi 54

ödem 76, 81, 95, 104, 107

parafimozis 81
paratüberküloz 5, 8, 54, 63
paraziter hastalık 19, 24, 34, 49, 72, 83, 84, 86, 87, 89, 90, 97, 108, 115
penis, *bakınız* postitis
perinatal hastalık 56, 93, 105, 120
peritonitis 60
peteşi 76
pitozis 68
piyeten 38, 44, 98, 113
plörezi 33
pnömoni 6
polioensefalomalasi (PEM) 14, 79
postitis, ulseratif 81
proprioseptif yetmezlik 10

radial sinir paralizi 93
rahim prolapsusu 116
refleksler 10, 12
renal hastalık, *bakınız* üriner kanal
renal karsinom 92
renal neoplasia 46
rumen 84

sakatlanma 64
Salmonella typhimurium 114
saman kalitesi 53
Sarcoptes, *bakınız* akar
sarkositozis 90, 111
selenyum eksikliği 18
septisemi 32, 53-5, 85
serebrokortikal nekrozis (CCN), *bakınız* polioensefalomalasi
servikal myelopati, sıkıştırıcı 8
servikovajinal prolapsus 99
sezaryen operasyonu 99
sezeryan 114
sırt, kemerli 40, 60
sindirim sistemi 1, 2, 5, 8, 19, 23, 40, 54, 60, 71, 80, 91, 112
skrotum 104
solunum sistemi hastalığı 6, 9, 26, 33, 42, 47, 55, 70, 76, 85, 92
Strepococcus dysgalactiae 7, 77

şaşılık, ventral 119

temporomandibular eklem (TME) 112
tenesmus 2, 116
tetraparezi 7, 109
tırnak kesme 38
topallık
  ani başlayan 48
  boğalarda 53
  damızlık koyunlarda 44, 62, 95
  koçlarda 10, 27, 29, 94, 100, 101, 109, 111
  kuzularda 12, 20, 31, 32, 48, 77, 98, 101, 106
  Suffolklarda 12, 29, 32, 100
  topallık ve tırnak kesme 38
topuk eklemi bağlantıları, efüzyonu 29
tortikolis, *bakınız* baş
toynak boynuz 44
trikostrongilozis 115
tüberkülozis (TB) 17
tümörler 58

urakal enfeksiyonu 93

üreme 104
üreme sistemi 13, 16, 39, 45, 61, 78, 81, 103, 104, 107, 114, 116, 117
üriner obstrüksiyon 28, 50
ürolitiazis 28

vajinal prolapsus 78, 107 *ayrıca bakınız* servikovaginal prolapsus
vas deferens 117
vazektomi 117
vertebral empiyem 118
vestibüler lezyonlar, periferik 119
visna-maedi virüsü 37
visseral kazeöz lenfadenitis (CLA) 17
vitaminler 122

yün kaybı 123

SIĞIR PATOLOJİ ATLASI

Yazarı: Prof.Dr. Claus D. Buergelt (3 yazarlı)
Çeviri Editörü: Dr. Öğr.Üyesi M.Fatih Bozkurt
Toplam 448 sayfa,
1.Basım: Ekim 2019
Büyük boy 22 x 28 cm,
Sert Kapak Ciltli, Kuşe kağıt
1000 adet renkli fotoğraf içerir

PRATİK BUZAĞI, DÜVE, SÜT SIĞIRI VE BESİ SIĞIRI BESLENMESİ

Prof. Dr. Osman Küçük
Toplam 533 sayfa,
Gnşl. 2. Basım: 2019
Orta boy, 16 x 24 cm,
Karton kapak, 1.hamur kağıt
58 adet renkli fotoğraf

PRATİK KOYUN VE KEÇİ BESLEME

Prof. Dr. Osman Küçük
Yaklaşık 400 sayfa
Genişletilmiş 2. Basımı 2020'de
Orta boy, 16 x 24 cm
Karton kapak, 1.hamur kağıt

verda®
yayıncılık

- ***Kitapları inceleyebileceğiniz örnek sayfalar web sayfamızda***
- ***web sayfamızdan kredi kartı ile taksitle veya kapıda nakit ödeme seçeneğiyle sipariş verebilirsiniz.***

http://www.verda.com.tr
GSM & WhatsApp: 0535 333 00 00

Sığır ve Koyun Hastalıkları'nın yeni baskısında sığır ve koyunlar arasında eşit olarak dağıtılmış 250'den fazla yeni klinik olgu bulunmaktadır. Olgular, gerçek hayattaki uygulamaları yansıtmak için rastgele ortaya konulan ve bir dizi bütünü oluşturan sorular, fotoğraf ve ayrıntılı açıklayıcı cevaplar biçiminde sadece test etmek için değil, eğitmek için de sunulmuştur. Tüm durumlar için yeni görseller ve revizyon amaçlı çoktan seçmeli sorular eklenmiştir.

Bu ikinci baskı, ilk kez karşılaşılan pratik uygulamalarda probleme dayalı bir formatta ortaya çıkan bir dizi yaygın ruminant hastalığının önemli klinik özelliklerini kapsar. Kitapta ayrıca eski baskısında yer almayan birçok hastalık vardır. Yaygın hastalıklar da yine öne sürülürken, bir hastalık her zaman aynı klinik özelliklerle kendini göstermediğinden durumlar genel pratiği taklit edecek şekilde değiştirilmiştir. Açıklanan tanı ve tedavi rejimleri, yazar tarafından son 38 yılda ticari büyük hayvan pratiğinde kullanılmaktadır. Birçok durumda zaman ve finansal kısıtlamaların oluştuğu kabul edilmekte, ancak özel bir tesis veya ekipman gerektirmezler.

İlk basım için yapılan yorumlar

… Son sınıf veteriner öğrencilerine ve yeni mezunlara yönelik, ancak çiftlik hayvanı hekimliği bilgilerini artırmak isteyen pratisyenler tarafından da aynı şekilde takdir edilecektir.

... bir çantaya konabilecek veya bir arabanın torpido gözünde saklanacak kadar küçük ve revizyon ile öğrenmeyi pekiştirmek için bir kitabın cevheri.

—*Veterinary Record*

Olgular çok çeşitli problemler sunuyor... Sığır [ve] koyun olguları eşit çeşitlilik gösteriyor... Sığır ve koyun hekimliği... lisans veterinerlik öğrencileri için sözlü sınavlara hazırlık aşamasında kendi kendini değerlendirme için uygundur veya lisansüstü eğitim almak isteyen veterinerlik mezunları ve aynı adayların sınavlarına da yardımcı olabilir.

—*Australian Veterinary Journal*

ISBN-13: 978-605-69659-1-3

9 786056 965913

verda yayıncılık

Değerli Okurlarımız,

Kitabımızdan oluşturduğumuz örnek sayfaları yukarıda sunmuş bulunuyoruz.

Telif hakları saklıdır. Bu pdf dosyasını bütün olarak paylaşmak serbesttir,

kısmen resimleri ve/ veya yazıları izinsiz paylaşılamaz.

CRC Press ile Verda Yayıncılık arasında yapılan yazılı anlaşma gereği Türkçe hakları Verda'ya aittir.

BU KİTABI NASIL SİPARİŞ VEREBİLİRSİNİZ:

1-) www.verda.com.tr den sipariş vererek; Kredi Kartınızla tek çekim, 3 veya 6 taksitle ödeyebilirsiniz.

2-) www.verda.com.tr den Kapıda ödeme veya banka havalesi seçeneği ile sipariş verebilirsiniz.

3-) 0535 333 00 00 nolu gsm numaramızı arayarak veya WhatsApp mesajı göndererek; Adınızı, adresinizi bildirmeniz durumunda kapıda ödemeli olarak kargo ile gönderilecektir.

(Kargo tesliminde kitap bedelini ödeyebileceksiniz, bu kitap için kargo ücreti Türkiye için yoktur.)

KKTC ve Türkiye dışındaki ülkeler için Kapıda Ödeme gönderimi yoktur. Bizimle WhatsApp veya e-mail ile irtibata geçerek sipariş verebilirler. Kitap ve gönderi masraflarını önden bildireceğimiz şekilde ödemeleri durumunda sonrasında kendilerine gönderilecektir.

4-) Türkçe en seçkin Veteriner Hekimliği kitapları için www.Ugurer.com sayfasını inceleyip bu kitabı da oradan sipariş verebilirsiniz.

Verda Yayıncılık, 2010 yılında Veteriner Hekimliği ve Tarım konularında kitap yayınlamak amacıyla; Eyyub Uğurer tarafından kurulmuştur.

Verda Yayıncılık ve Uğurer Kitabevi kardeş kuruluşlardır ve aynı adreste faaliyet göstermektedirler.